

# ASPECTOS HISTOPATOLÓGICOS DA OSSIFICAÇÃO ENDOCONDAL NAS OSTEODISTROFIAS DE BUBALINOS<sup>1</sup>

Washington Luiz Assunção PEREIRA<sup>2</sup>

Ernö TÚRY<sup>3</sup>

Elyzabeth da Cruz CARDOSO<sup>4</sup>

**RESUMO:** Com o objetivo de estudar os processos patológicos da placa epifisária de crescimento (PEC), que comprometem a osteogênese, avaliou-se a junção costochondral da 11<sup>a</sup> costela e do metacarpo esquerdo de 71 búfalos em desenvolvimento procedentes da Ilha de Marajó (PA). Baseado em análise clínica e anatomopatológica, definiram-se dois grupos: animais sem evidência clínica de osteodistrofia (1) e animais com evidência de osteodistrofia (2). Histologicamente, registrou-se 1,56% de casos de inatividade osteogênica. Proliferações e projeções da PEC na metafise tiveram um percentual de 40,85% de ocorrência, 14,29% em animais sem evidência clínica de osteodistrofia e 26,56% de animais com evidência clínica. A invasão vascular da PEC, com espaços vasculares amplos e os espículos da matriz cartilaginosa delgados e irregulares, ocorreu em 14,29% e 43,75% dos animais sem e com evidência de osteodistrofia, respectivamente. O perfil patológico de proliferação e projeção da PEC na metafise foi compatível com o raquitismo nutricional descrito em bovinos e a invasão anormal de vasos demonstrou haver comprometimento na osteogênese.

**TERMOS PARA INDEXAÇÃO:** Búfalo, Ossificação Endocondral, Raquitismo, Deficiência Mineral, Osteodistrofia.

## HISTOPATHOLOGICAL FEATURES OF ENDOCHONDRAL OSSIFICATION ON OSTEODISTROPHY IN BUFFALOES

**ABSTRACT:** The costochondral junction of the 11<sup>th</sup> rib and left metacarpus of 71 growing buffalos from Marajó Island were surveyed in order to determine the pathological processes of epiphyseal growth plate – EGP. Two groups of buffaloes were defined based on clinical and anatomical-pathological analyses: animals with no clinical evidence of osteodistrophy (1) and animals with evidence of osteodistrophy (2). Histological analyses showed that 1,56% of the cases recorded were of endochondral inactivity. EGP proliferations and projections in the metaphyses occurred in 40.85% of cases, with 14.29% in animals with no clinical evidence of osteodistrophy and 26.56% in animals with clinical evidence. The EGP vascular invasion with broad vascular spaces and spicules of thin and irregular cartilaginous matrix occurred in 14.29% and 43.75% of the animals without and with evidence of osteodistrophy, respectively. The pathological profile of EGP proliferation and projection in the metaphyses was compatible with nutritional rickets described in bovines. Abnormal invasion of vessels demonstrated that osteogenesis had occurred.

**INDEX TERMS:** Buffalo, Rickets, Mineral Deficiency, Endochondral Ossification, Osteodistrophy.

<sup>1</sup> Aprovado para publicação em 26.12.2002

Realizado com apoio financeiro do Conselho Nacional de Desenvolvimento Científico e Tecnológico (CNPq)

<sup>2</sup> Médico Veterinário, Dr., Professor Adjunto da Faculdade de Ciências Agrárias do Pará – FCAP, Departamento de Patologia e Medicina Veterinária Preventiva. Caixa Postal, 917. CEP 66.077-530. Belém-PA. e-mail: karton@terra.com.br

<sup>3</sup> Médico Veterinário, Dr., Professor da UPIS – Faculdades Integradas. Departamento de Medicina Veterinária. e-mail: erno@upis.br

<sup>4</sup> Médica Veterinária, Dra., Professora Adjunta da Faculdade de Ciências Agrárias do Pará – FCAP, Departamento de Zootecnia. Caixa Postal, 917. CEP 66.077-530. Belém-PA. e-mail: lyz@ufpa.br

## 1 INTRODUÇÃO

Os ossos são órgãos com variedade de forma. A maioria se desenvolve a partir de um modelo cartilaginoso, pelo processo de ossificação endocondral que se faz a partir da placa epifisária de crescimento (PEC), constituída por cartilagem hialina (DOIGE; WEISBRODE, 1998). O osso é um reservatório para o armazenamento de certos minerais e responde às influências da dieta. Desta maneira, as deficiências minerais para o cálcio (Ca) e fósforo (P) promovem a elevação na atividade remodeladora de reabsorção óssea, havendo, assim, a liberação desses minerais que estão depositados de forma reversível na matriz orgânica, propiciando, desta maneira, a homeostase para estes minerais (BANKS, 1992).

Em bovinos jovens, a carência de Ca e P pode promover doença como o raquitismo. A lesão raquítica, em geral, envolve todas as partes do esqueleto onde a ossificação endocondral ainda está acontecendo, manifestando-se notavelmente em relação às cartilagens da epífise de ossos longos e às junções costochondrais (KROOK, 1988; DOIGE; WEISBRODE, 1998). Segundo Palmer (1993), no raquitismo moderado as lesões podem ser leves e não ser observadas na inspeção macroscópica. Os animais com raquitismo, deficientes em Ca e P, normalmente apresentam, dentre outros sinais, uma baixa condição corporal, deformidades do esqueleto, fraturas e anormalidade de locomoção (TOKARNIA et al., 1970).

Histologicamente, no raquitismo as alterações caracterizam-se por desorganização e espessamento irregular dos condrócitos da PEC e presença de

osteóide não mineralizado nas superfícies do tecido ósseo (TEITELBAUM; BULLOUGH, 1979; THOMPSON; COOK, 1987). Krook (1988) considera patognomônica estas alterações de cartilagem para o raquitismo.

Alterações histopatológicas da PEC são referidas por Irwin et al. (1974) e Smith et al. (1975) no metatarso e metacarpo de bovinos em desenvolvimento, com deficiência secundária de cobre (Cu), espessamento focal e irregular na PEC e projeções de cartilagem não calcificada na metáfise. Verificaram-se, ainda, a invasão vascular irregular, com os espaços vasculares alargados e presença de osteoblastos ativos.

O presente trabalho objetivou estudar os processos patológicos da placa epifisária de crescimento de bubalinos em desenvolvimento, criados sob pastejo na Ilha de Marajó.

## 2 MATERIAL E MÉTODOS

### 2.1 ANIMAIS E GRUPOS DE ESTUDO

Selecionaram-se para este estudo 71 animais em desenvolvimento, da espécie bubalina, sem distinção de sexo ou raça e procedentes da Ilha de Marajó. Na seleção, consideraram-se animais com baixa condição física e/ou com algum sinal clínico de osteodistrofia ou de deficiência, tais como: subdesenvolvimento; alterações na conformação óssea corporal; anormalidades de andar; claudicação e deformidades.

A análise anátomo-clínica dos animais possibilitou definir dois grupos segundo a condição manifesta de osteodistrofias. O grupo 1 foi composto por animais que apresentavam baixa condição corporal,

porém sem aparentar sinais de osteodistrofia clínica e alterações de esqueleto, tais como fraturas ou deformidades, apresentando porém os ossos com boa porosidade e resistência ao corte. O grupo 2 foi formado por animais com baixa condição corporal, que demonstravam ossos com maior porosidade (+, ++, +++) e com a resistência óssea diminuída, ou que apresentavam alguma alteração ósseo-esquelética, como: deformidades de ossos; engrossamento da junção costochondral de costelas e presença de fraturas.

## 2.2 PROCESSAMENTO HISTOPATOLÓGICO

Para o exame histopatológico colheram-se da região epifisária do III metacarpo esquerdo e da junção costochondral da 11ª costela esquerda, fragmentos com cerca de 0,5 cm de espessura, que foram fixados em solução de formol neutro tamponado a 10%, descalcificados em ácido fórmico a 10%, tamponado com acetato de sódio, pH 4,5. Posteriormente, foram desidratados,

incluídos em parafina, cortados com cerca de 5 a 7 micrômetros de espessura e corados pela Hematoxilina - Eosina (HE). Particularmente neste estudo, a análise abrangeu a PEC.

## 3 RESULTADOS

Na Tabela 1 estão resumidos os resultados a respeito das alterações histopatológicas da placa epifisária de crescimento.

### 3.1 INATIVIDADE ENDOCONDRAIS

A placa epifisária de crescimento, responsável pela formação óssea endochondral, está presente nos animais jovens, porém, na análise histopatológica dos casos referentes aos animais desta faixa etária, foi registrado 1,56% de casos de inatividade osteogênica. No processo observou-se hipertrofia dos condrócitos e mineralização adequada da matriz, entretanto sem a degeneração dos condrócitos e a invasão vascular para formação da esponjosa primária.

Tabela 1 – Frequência de achados histopatológicos da placa epifisária de crescimento de 71 bubalinos procedentes da Ilha de Marajó, Estado do Pará. 2000

Achados histopatológicos	Evidência anátomo-clínica			
	Sem		Com	
	Nº de animais	%	Nº de animais	%
Inatividade endochondral	–	–	1	1,56
Projeções de cartilagem	1	14,29	17	26,56
Invasão vascular anormal	1	14,29	28	43,75

Nota: sinal convencional utilizado:

- Dados numéricos igual a zero não resultante de arredondamento

### 3.2 PROJEÇÕES DE CARTILAGEM

As alterações patológicas da PEC mostraram, na maioria das vezes, a formação de projeções da cartilagem na metáfise com intensidade de leve a moderada. Essas projeções focais eram constituídas de células cartilaginosas contendo pouca ou nenhuma célula em degeneração, demonstrando não haver atividade osteogênica nesses locais (Figura 1).

Com o espessamento focal da placa nessas áreas de projeções, a linha limite entre a epífise e a diáfise tornou-se ondulada e irregular. Esse tipo de anormalidade envolvendo a PEC ocorreu em 26,56% dos casos analisados do subgrupo de animais com evidência macroscópica de osteodistrofia. Uma alteração encontrada em alguns desses casos foi a degeneração das células cartilaginosas dentro da zona de

repouso, com células compridas e fusiformes. A proliferação com espessamento difuso da PEC não foi evidenciada em nenhum dos casos estudados.

### 3.3 INVASÃO VASCULAR ANORMAL

Na análise histopatológica, a invasão vascular da PEC ocorreu de maneira irregular, comprometendo a osteogênese, sendo verificada em 43,75% dos animais do grupo 2, isto é, com evidência de osteodistrofia. A alteração caracterizou-se por amplos espaços vasculares, que ocupavam a área da esponjosa primária, resultando em poucas espículas mineralizadas remanescentes da matriz cartilaginosa (Figura 2). Todos os casos que tiveram alterações de projeções da placa apresentaram a invasão vascular anormal.

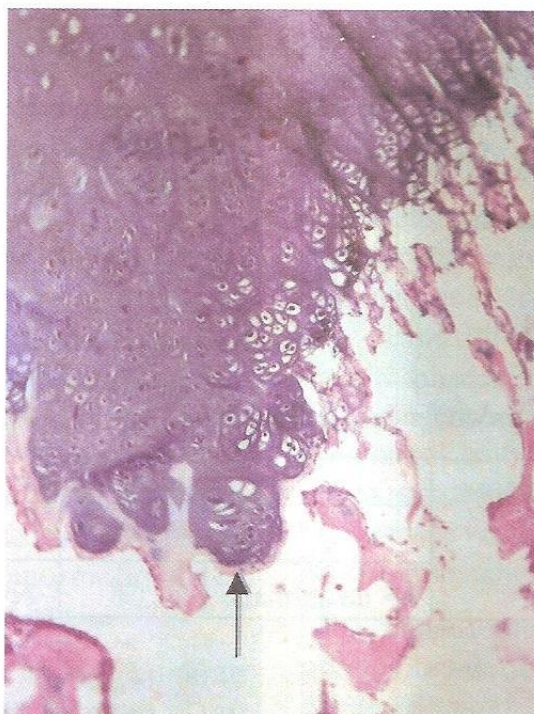


Figura 1 – Placa epifisária de crescimento projeção de cartilagem na metáfise (seta). Ausência de atividade osteogênica nesses locais. HE, Obj. 40X.

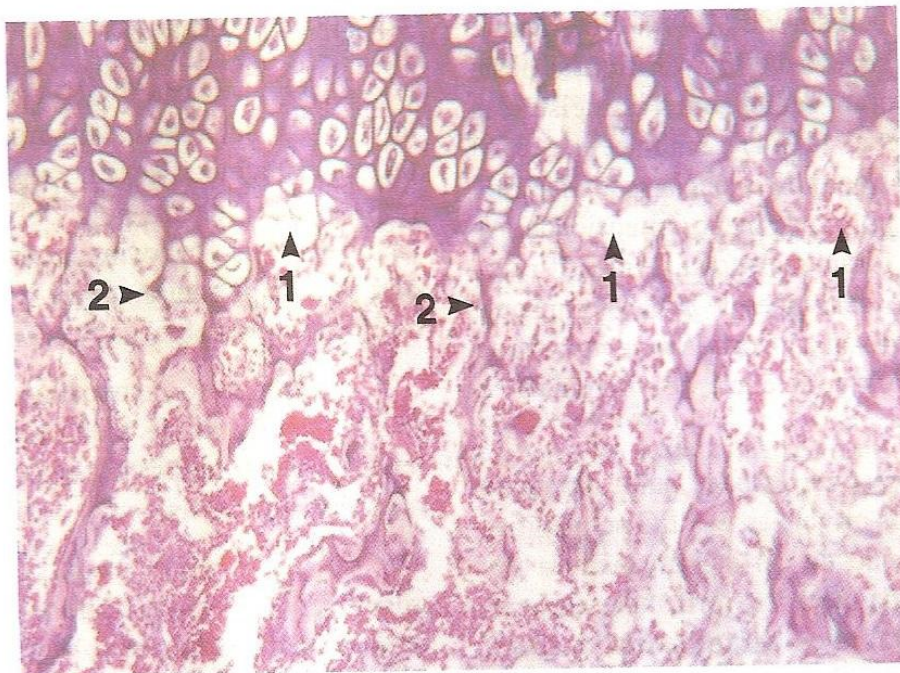


Figura 2 – Espaços vasculares amplos (1), espículas de matriz cartilaginosa delgadas e irregulares (2). HE, Obj. 4X

## 4 DISCUSSÃO

### 4.1 INATIVIDADE ENDOCONDRAIS

Na análise histológica do desenvolvimento endocondral registrou-se 1,56% de casos de inatividade da PEC. Histologicamente, observou-se ausência de diferenciação de células da PEC, hipoatividade osteoblástica e severa osteoporose, quadro semelhante ao descrito por Suttle et al. (1972) em cordeiros com grave depleção de Cu. Doige e Weisbrode (1998) comentam que a inanição e a má nutrição leva à interrupção do crescimento do animal, provavelmente por influências da carência energética e protéica.

### 4.2 PROJEÇÕES DE CARTILAGEM DA PEC

Observaram-se alterações proliferativas da PEC em 14,29% e 26,56% dos

animais jovens sem e com evidência anátomo-clínica de osteodistrofia (Tabela 1), demonstrando-se, assim, que mais de 40,0% dos bubalinos jovens procedentes da Ilha de Marajó apresentavam distúrbios na formação óssea endocondral.

As alterações de projeções da PEC na metáfise, e que não apresentavam atividade osteogênica, foram semelhantes às descritas por Irwin et al. (1974) e por Suttle e Angus (1978) em bovinos jovens com deficiência de Cu, que também observaram a proliferação de cartilagem e grande desorganização da PEC.

Neste estudo, os casos de alterações da PEC foram de gravidade leve à moderada, não sendo caracterizado em nenhum dos casos um quadro patognômico de proliferação exacerbada da cartilagem da PEC, como descrito no raquitismo por Krook (1988), Palmer (1993)

e Doige e Weisbrode (1998). No entanto, as anormalidades da PEC verificadas nesta pesquisa foram semelhantes às registradas por Irwin et al. (1974) e Smith et al. (1975) em bovinos com deficiência secundária de Cu, sendo porém de menor intensidade. As alterações foram mais focais e identificam-se com as observações de Hill, Thompson e Grace (1994) em alpacas (*Lama pacos*) que apresentaram deficiência de vitamina D e de P.

No presente estudo, outra alteração associada às projeções da PEC na metáfise foi a retenção de cartilagem madura nas trabéculas da metáfise, formando, algumas vezes, agregados semelhantes a ilhas, alteração também descrita por Mills, Dalgarno e Wenham (1976) em bovinos deficientes em Cu; e por Hill, Thompson e Grace (1994), em alpaca deficientes em vitamina D e P.

#### 4.3 INVASÃO VASCULAR ANORMAL

Durante o processo de ossificação endocondral, na zona de degeneração ocorre a fragmentação das membranas dos condrócitos. Em seguida, há a invasão de vasos sanguíneos e células osteoblásticas, formando o tecido ósseo primário (BANKS, 1992; DOIGE; WEISBRODE, 1998). Essa invasão de vasos ocorreu de maneira anormal em 43,75% e 14,29% dos animais com e sem evidência clínica de osteodistrofia, respectivamente (Tabela 1). O processo decorreu da diminuição do número de espículas ósseas da esponjosa primária e, por isso, os vasos ocuparam uma extensão maior entre as poucas espículas presentes (Figura 2). Aspectos microscópicos semelhantes foram descritos por Irwin et al. (1974) em bovinos jovens deficientes em cobre.

## 5 CONCLUSÃO

a) O perfil patológico das alterações da PEC em bubalinos, com proliferações e projeções na metáfise, é compatível com o raquitismo causado pela deficiência de cálcio e fósforo em bovino; e com alterações descritas na literatura, também em bovinos deficientes em cobre.

b) O processo em bubalinos manifesta-se principalmente de modo focal de grau leve, em comparação com as descrições do raquitismo de bovinos.

c) A invasão vascular anormal apresenta elevada frequência e indica problemas de osteogênese na formação da esponjosa primária.

## REFERÊNCIAS BIBLIOGRÁFICAS

- BANKS, W. J. *Histologia veterinária aplicada*. São Paulo: Manole, 1992. 629 p.
- DOIGE, C.E.; WEISBRODE, S.E. Doenças dos ossos e articulações. In: CARLTON, W.W.; MCGAVIN, M.D. *Patologia veterinária especial de Thomson*. 2. ed. Porto Alegre: Artes Médicas Sul, 1998. p.448-485.
- HILL, F.I.; THOMPSON, K.G.; GRACE, N.D. Rickets in alpacas (*Lama pacos*) in New Zeland. *New Zealand Veterinary Journal*, v. 42, p. 229-232, 1994.
- IRWIN, M.R.; POULOS, P.W.; SMITH, J.B.P.; FISHER, G.L. Radiology and histopathology of lameness in young cattle with secondary copper deficiency. *Journal of Comparative Pathology*, v. 84, p. 611-621, 1974.
- KROOK, L. Doenças metabólicas do osso. *Cadernos Técnicos da Escola de Veterinária da UFMG*, Belo Horizonte, v. 3, 1988.
- MILLS, C.F.; DALGARNO, A.C.; WENHAM, G. Biochemical and pathological changes in tissues of Friesian cattle during experimental induction of copper deficiency. *British Journal of Nutrition*, v. 35, p. 309-331, 1976.

PALMER, N. Bones and joints. In: JUBB, K.V.F.; KENNEDY, P.C.; PALMER, N. *Pathology of domestic animals*. Orlando: Academic Press, 1993. v.1, p. 2-116.

SMITH, B.P.; FISHER, G.L.; POULOS, P.W.; IRWIN, M.R. Abnormal bone development and lameness associated with secondary copper deficiency in young cattle. *Journal of American Veterinary Medical Association*, v. 16, p. 682-688, 1975.

SUTTLE, N.F.; ANGUS, K.W. Effects of experimental copper deficiency on the skeleton of the calf. *Journal of Comparative Pathology*, v. 88, p. 137-148, 1978.

———; ———; NISBER, D.I.; FIELD, A.C. Osteoporosis in copper-depleted lambs. *Journal of Comparative Pathology*, v. 82, p. 93-97, 1972.

TEITELBAUM, L.S.; BULLOUGH, P.G. The pathophysiology of bone and joint disease. *American Journal of Pathology*, v. 96, n. 1, p. 283-354, 1979.

THOMPSON, K.G.; COOK, T.G. Rickets in Yearling Steers wintered on a swede (*Brassica-napus*) crop. *New Zealand Veterinary Journal*, v. 35, p. 11-13, 1987.

TOKARNIA, C.H.; CANELLA, C.F.C.; GUIMARÃES, J.A.; DOBEREINER, J.; LANGENEGGER, J. Deficiência de fósforo em bovinos no Piauí. *Pesquisa Veterinária Brasileira*, v. 5, p. 483-494, 1970.