



MINISTÉRIO DA EDUCAÇÃO
UNIVERSIDADE FEDERAL RURAL DA AMAZÔNIA
MESTRADO EM SAÚDE E PRODUÇÃO ANIMAL NA AMAZÔNIA

MARCIA CRISTINA CONCEIÇÃO DA COSTA

**Acesso Cirúrgico para Osteossíntese Diafisária de Ossos
Longos do Membro Torácico de *Tamandua tetradactyla***

Belém – PA
2023

MARCIA CRISTINA CONCEIÇÃO DA COSTA

Acesso Cirúrgico para Osteossíntese Diafisária de Ossos Longos do Membro Torácico de *Tamandua tetradactyla*

Exame de defesa de Mestrado apresentada ao Programa de Pós-Graduação em Saúde e Produção Animal na Amazônia da Universidade Federal Rural da Amazônia como requisito final para a obtenção do grau de Mestre em Saúde e Produção Animal.

Orientador: Profa. Dra. Ana Rita de Lima.

**Belém – PA
2023**

Dados Internacionais de Catalogação na Publicação (CIP)
Bibliotecas da Universidade Federal Rural da Amazônia
Gerada automaticamente mediante os dados fornecidos pelo(a) autor(a)

- C837a Costa, Marcia Cristina Conceição da
Acesso Cirúrgico para Osteossíntese Diafisária de Ossos Longos do Membro Torácico de
Tamandua tetradactyla / Marcia Cristina Conceição da Costa. - 2024.
43 f. : il. color.
- Dissertação (Mestrado) - Programa de PÓS-GRADUAÇÃO em Saúde e Produção Animal na
AMAZÔNIA(PPGSPAA), Campus Universitário de Belém, Universidade Federal Rural Da Amazônia,
Belém, 2024.
Orientador: Profa. Dra. Ana Rita de Lima
1. Xenarthra. 2. cirurgia. 3. tamanduá-mirim. 4. morfologia . 5. osteologia. I. Lima, Ana Rita de,
orient. II. Título
-

CDD 636.089

MARCIA CRISTINA CONCEIÇÃO DA COSTA

**ACESSO CIRÚRGICO PARA OSTEOSSÍNTESE DIAFISÁSIA DE OSSOS LONGOS
DO MEMBRO TORÁCICO DE *TAMANDUA TETRACTYLA***

Exame de defesa de Mestrado apresentada ao Programa de Pós-Graduação em Saúde e Produção Animal na Amazônia da Universidade Federal Rural da Amazônia como requisito final para a obtenção do grau de Mestre em Saúde e Produção Animal.

10/08/2023

Data de aprovação

Banca Examinadora:



Prof^a. Dr^a. Ana Rita de Lima – Orientadora
Universidade Federal Rural da Amazônia



Prof^a. Dr^a. Érika Branco – 1º Examinador
Universidade Federal Rural da Amazônia



Prof^a. Dr^a. Andréa Magalhaes Bezerra – 2º Examinador
Universidade Federal Rural da Amazônia



Prof^a. Dr^a. Ellen Yasmin Eguchi Mesquita – 3º Examinador
Universidade da Amazônia

AGRADECIMENTOS

Agradeço em primeiro lugar a Deus, a Nossa Senhora de Nazaré e aos meus guias por me sustentarem na minha caminhada e me fortalecerem para que eu conseguisse alcançar meu objetivo.

Agradeço a minha mãe Rosemary Almeida Nogueira, por ser minha base, confidente e maior apoiadora dos meus sonhos. És minha maior inspiração.

Agradeço a minha amiga Laís da Fonseca Pereira, pelo apoio mesmo antes de prestar o processo seletivo e durante essa caminhada, és muito importante para mim.

Agradeço a professora Ana Rita por toda a sua compreensão, paciência, orientação, incentivo e confiança na realização deste trabalho.

Agradeço a professora Érika por acreditar em mim desde o princípio, se preocupar comigo e por todo o conhecimento acadêmico repassado.

Às professoras Érika, Andréa e Ellen por aceitarem o convite como membros da banca examinadora.

Agradeço a professora Elane Guerreiro e professor José Sindeaux Neto por todo apoio e carinho.

Agradeço aos meus amigos Roberto Rafael, Eliane Siqueira pelo incentivo e risadas diárias.

Agradeço a minha supervisora Maridelzira David pelas inúmeras oportunidades e conselhos, a amiga e professora Elaine Carvalho pelos direcionamentos acadêmicos e de vida, e ao amigo Ricardo Santana agradeço imensamente pelos almoços, por todo conhecimento repassado e pela assistência técnica, sem sua ajuda não conseguiria finalizar esse trabalho.

“Obrigada amigos, vocês são uns amigos.” (Adaptado de Jubileu – Personagem de Pica-Pau).

Ao Programa de Pós-Graduação em Saúde e Produção Animal na Amazônia - PPGSPAA, especialmente ao secretário Jayme Santos, sempre disposto a sanar dúvidas e demandas.

A CAPES pela bolsa concedida.

Por fim, agradeço a todos que contribuíram direta ou indiretamente para a realização desse sonho.

“A vida não é fácil para ninguém. Mas, o que importa? É necessário preservar e, acima de tudo, confiar em nós próprios. Temos de sentir que somos dotados para realizar uma determinada coisa e que temos de alcançá-la, custe o que custar!”

Marie Curie

COSTA, M. C. C. **Acesso Cirúrgico para Osteossíntese Diafisária de Ossos Longos do Membro Torácico de *Tamandua tetradactyla***. Defesa: Mestrado em Saúde e Produção Animal na Amazônia, Universidade Federal Rural da Amazônia, Pará. 2023.

RESUMO

A redução de habitats decorrente do avanço das áreas urbanas e atividades antrópicas impacta diretamente na diminuição da fauna selvagem. Aumentando a casuística de traumas por atropelamentos, queimaduras, caça, ataques de cães, entre outros. Destarte, ocorre o aumento de atendimentos e intervenções clínico-cirúrgicas na rotina veterinária. Sete espécimes fixados foram utilizados para descrição macroscópica da musculatura e identificação de acessos cirúrgicos para a osteossíntese diafisária de ossos longos do membro torácico de *Tamandua tetradactyla*. Os acessos para osteossíntese diafisária sugeridos foram: mediocranial para o úmero, para o rádio a abordagem foi craniolateral, por sua vez, para ulna é indicada intervenção laterocaudal. Tais informações visam contribuir com conhecimentos anatômicos, fundamentais para a escolha assertiva na conduta clínico-cirúrgica de *T. tetradactyla*.

Palavras-chave: Xenarthra; cirurgia; tamanduá-mirim; morfologia; osteologia.

COSTA, M. C. C. **Surgical Access for Diaphyseal Osteosynthesis of Long Bones of the Thoracic Member of *Tamandua tetradactyla***. Defesa: Mestrado em Saúde e Produção Animal na Amazônia, Universidade Federal Rural da Amazônia, Pará. 2023.

ABSTRACT

The reduction of habitats due to the advance of urban areas and anthropic activities has a direct impact on the reduction of wild fauna. Increasing the casuistry of traumas due to being run over, burns, hunting, dog attacks, among others. Thus, there is an increase in clinical-surgical consultations and interventions in the veterinary routine. Seven fixed specimens were used for macroscopic description of the musculature and identification of surgical approaches for diaphyseal osteosynthesis of long bones of the thoracic limb of *Tamandua tetradactyla*. The suggested accesses for diaphyseal osteosynthesis were: mediocranial approach to the humerus, to the radius the approach was craniolateral, in turn, to the ulna a laterocaudal intervention is indicated. Such information aims to contribute with anatomical knowledge, fundamental for the assertive choice in the clinical-surgical management of *T. tetradactyla*.

Keywords: Xenarthra; surgery; anteater; morphology; osteology.

LISTA DE ILUSTRAÇÕES

- Figura 1.** Distribuição geográfica do *T. tetradactyla* no Brasil.....15
- Figura 2.** A) Espécime de *T. tetradactyla*. B) *T. tetradactyla* em posição de defesa.....16
- Figura 3.** Imagens radiográficas de úmero, rádio e ulna do *T. tetradactyla*. A- Projeção mediolateral do úmero, B-Projeção lateromedial do úmero, C- Projeção craniocaudal do rádio-ulna, D- Projeção craniocaudal do rádio e da ulna separados. São identificadas as estruturas em A e B: cabeça do úmero (1A, *B), colo (2A), tubérculo maior (3A, 1B), tubérculo menor (4A, 2B), crista cranial do tubérculo maior (3B), tuberosidade deltoide (5A, 5B), tuberosidade cranial do úmero (4B), crista lateral do tubérculo maior (6B), fossa supracondilar (6A), incisura supracondilar (7A, 7B), crista supracondilar lateral (8A, 8B), epicôndilo lateral (9A, 9B), tróclea (10A, 11B), sulco do músculo braquial (10B), epicôndilo medial (11A, 14B), fossa radial (12B) e o forame supracondilar (13B), e em C e D: cabeça do rádio (1C, 1D), tuberosidade lateral (2C, 2D), crista cranial (3C, 4D), crista lateral do rádio (6C, 5D), a crista medial do rádio (3D), sulco extensor lateral (5C,7D), sulco extensor cranial (8D), tuberosidade da crista cranial (4C, 6D), processo estiloide do rádio (7C, 9D), tróclea do rádio (8C, 10D), o olécrano com o tubérculo do olécrano (9C, 11D), processo ancôneo (10C, 12D), incisura radial (11C), processo coronoide lateral (13C, 13D), processo coronoide medial (12C, 14D), crista interóssea (14C, 15D), cabeça da ulna (15C, 16D), processo estiloide da ulna (16C, 17D) e a face articular cárpica (17C, 18D). Barra de escala: 2 cm.....19
- Figura 4.** Fotomacrografia vista lateral do braço direito do *T. tetradactyla* (T2), demonstrando os músculos: supraespinhal (1), redondo maior (2), tensor da fásia do antebraço (3), tríceps braquial cabeça longa (4), deltoide parte escapular (5), deltoide parte acromial (6), tríceps braquial cabeça lateral (7), ancôneo (8). Barra de escala: 1cm.....27
- Figura 5.** Fotomacrografia da vista lateral do antebraço direito do *T. tetradactyla* (T2), demonstrando os músculos: flexor digital profundo (1), extensor ulnar do carpo (2), extensor digital comum (3), extensor radial do carpo (4), braquiorradial cabeça profunda (5), braquiorradial cabeça superficial (5*), extensor do indicador (6) e supinador (7). Barra de escala: 1 cm.....28
- Figura 6.** Fotomacrografia vista medial do braço e antebraço direito do *T. tetradactyla* (T2), demonstrando os músculos: subescapular (1), grande dorsal (2), redondo maior (3), tensor da fásia do antebraço (4), tríceps braquial cabeça longa (5), tríceps braquial cabeça medial (6), epitocleo-ancôneo (7), deltoide parte acromial (8), bíceps braquial cabeça curta (9), bíceps braquial cabeça longa (*)de escala: 1 cm.....29
- Figura 7.** Fotomacrografia da vista medial do antebraço direito do *T. tetradactyla* (T2), demonstrando os músculos: flexor digital superficial (1 e 1*); braquiorradial cabeça superficial (2); flexor digital profundo (3); flexor radial do carpo (4); pronador redondo (5). Barra de escala: 1 cm.....30
- Figura 8.** Fotomacrografia da vista medial do antebraço do *T. tetradactyla* (T1), demonstrando a *rete mirabile* (1) se inserindo nos músculos: braquiorradial cabeça superficial (2), pronador redondo (3), flexor radial do carpo (4), flexor digital profundo (5), flexor digital superficial (6). Barra de escala: 1 cm.....31

Figura 9. **A** - Incisão cutânea e de fáscia em abordagem medial de membro torácico direito de *T. tetradactyla*. **B** - Identificação e divulsão dos músculos bíceps braquial cabeça curta (1) e cabeça longa (2); **C** – Exposição da diáfise umeral (1), músculos bíceps braquial cabeça curta (2) e bíceps braquial cabeça longa (3). Barra de escala: 1 cm.....32

Figura 10. **A** - Incisão cutânea por abordagem craniolateral ao rádio direito de *T. tetradactyla* e visualização da fáscia. **B** - Identificação, divulsão e rebatimento dos músculos extensor do indicador (1) e supinador (2). **C** - Exposição da diáfise radial (1). Barra de escala: 1 cm.....33

Figura 11. **A** - Incisão cutânea por abordagem lateral à ulna direita de *T. tetradactyla*. **B** - Identificação e divulsão dos músculos extensor ulnar do carpo (1) e extensor digital comum (2); **C** – Exposição da diáfise ulnar (1). Barra de escala: 1 cm.....34

LISTA DE TABELAS

Tabela 1. Animais e técnicas aplicadas em cada espécime.	25
Tabela 2. Descrição dos músculos do braço do <i>Tamandua tetradactyla</i> identificados na vista lateral, quanto a origem e inserção.	26
Tabela 3. Descrição dos músculos do braço do <i>Tamandua tetradactyla</i> identificados na vista medial, quanto a origem e inserção.	27
Tabela 4. Descrição dos músculos do antebraço do <i>Tamandua tetradactyla</i> identificados na vista lateral, quanto a origem e inserção.....	27
Tabela 5. Descrição dos músculos do antebraço do <i>Tamandua tetradactyla</i> identificados na vista medial, quanto a origem e inserção.....	27

SUMÁRIO

1 INTRODUÇÃO	13
2 OBJETIVOS	14
2.1 Objetivo Geral.....	14
2.2 Objetivos Específicos.....	14
3 REVISÃO DE LITERATURA.....	15
3.1 Classificação sistemática e distribuição geográfica do <i>Tamandua tetradactyla</i>	15
3.2 Características gerais do <i>Tamandua tetradactyla</i>	16
3.3 Miologia e ossos longos de Xenarthra	18
3.4 Radiografia e fraturas de membros	20
3.5 Acesso cirúrgico para osteossíntese em membro torácico	22
4 MATERIAIS E MÉTODOS	24
5 RESULTADOS	26
5.1 Miologia do membro torácico de <i>Tamandua tetradactyla</i>	26
5.2 <i>Rete mirabile</i> de <i>Tamandua tetradactyla</i>	31
5.3 Acesso cirúrgico para diáfise do úmero em <i>Tamandua tetradactyla</i>	32
5.4 Acesso cirúrgico para diáfise do rádio em <i>Tamandua tetradactyla</i>	33
5.5 Acesso cirúrgico para diáfise da ulna em <i>Tamandua tetradactyla</i>	34
6 DISCUSSÃO	36
7 CONCLUSÃO.....	38
REFERÊNCIAS BIBLIOGRÁFICAS	39

1 INTRODUÇÃO

Tamanduá-mirim (*Tamandua tetradactyla*, Linnaeus, 1758) pertence à Classe Mammalia, Superordem Xenarthra, Ordem Pilosa, Família Myrmecophagidae. A Ordem Pilosa é constituída por tamanduás e preguiças (MEDRI; MOURÃO; RODRIGUES, 2011). Por sua vez, a Família Myrmecophagidae é integrada pelo *Tamandua tetradactyla* juntamente com o *Myrmecophaga tridactyla*, Linnaeus, 1758 ((MACHADO *et al.*, 2008)).

A perda e a degradação de habitat são as principais causas de ameaça à biodiversidade brasileira (MIRANDA, 2012). Estas são consequências da urbanização e constante necessidade de demanda do mercado, o que impulsiona o avanço agrícola e o desmatamento. A ameaça à integridade do meio ambiente associada com práticas ineficientes de conservação da fauna tem gerado um aumento na casuística de atendimentos na rotina da medicina veterinária aos animais selvagens, vítimas de atropelamento, queimaduras, caça, ataques de cães, e doenças infecciosas (TORRES *et al.*, 2019).

Intrinsecamente, há a crescente necessidade em ampliar os estudos acerca da anatomia, fisiologia, ecologia, anestesia, clínica e cirurgia de animais selvagens. Esse reflexo é percebido diariamente na procura por conhecimento e atualização nas técnicas de diagnósticos pelos médicos veterinários, que buscam um prognóstico preciso e tratamento mais adequado (MACKEY *et al.*, 2008).

Apesar de existirem alguns trabalhos pontuais, ainda há poucos registros sobre a anatomia e intervenções cirúrgicas em Xenarthras, para facilitar o acesso cirúrgico para reparação de fraturas nestes animais com ossos de anatomia tão peculiares (SESOKO, 2012; AMORIM *et al.*, 2003; MARTINS *et al.*, 2017; LINS *et al.*, 2019).

Dessa forma, torna-se pertinente o conhecimento sobre a morfologia do membro torácico do *Tamandua tetradactyla*, para assim, determinar o acesso cirúrgico mais adequado para osteossíntese diafisária de ossos longos. Mediante discussão das variações anatômicas encontradas intra e interespecies, será possível escolher de forma assertiva procedimentos clínico-cirúrgicos para terapêutica de traumas ósseos nesses animais, colaborando com a conservação e bem-estar da espécie.

2 OBJETIVOS

2.1 Objetivo Geral

- Determinar acesso cirúrgico para osteossíntese diafisária de ossos longos do membro torácico do *T. tetradactyla*.

2.2 Objetivos Específicos

- Descrever a anatomia muscular do membro torácico do *T. tetradactyla*.

- Sugerir o melhor acesso cirúrgico para osteossíntese na diáfise do úmero, do rádio e da ulna em *T. tetradactyla*.

- Auxiliar médicos veterinários cirurgiões na abordagem cirúrgica ortopédica de *T. tetradactyla* vítimas de trauma.

3 REVISÃO DE LITERATURA

3.1 Classificação sistemática e distribuição geográfica do *Tamandua tetradactyla*

De acordo com Feldhamer (2015), os tamanduás são mamíferos pertencentes a Superordem Xenarthra, anteriormente conhecido como Edentata, sendo essa superordem, composta pelas preguiças, tatus e tamanduás. No Brasil, ocorrem três espécies de tamanduá: o tamanduá-bandeira (*Myrmecophaga tridactyla*), o tamanduá-mirim (*Tamandua tetradactyla*) e o tamanduáí (*Cyclopes didactylus*) (MIRANDA, 2007).

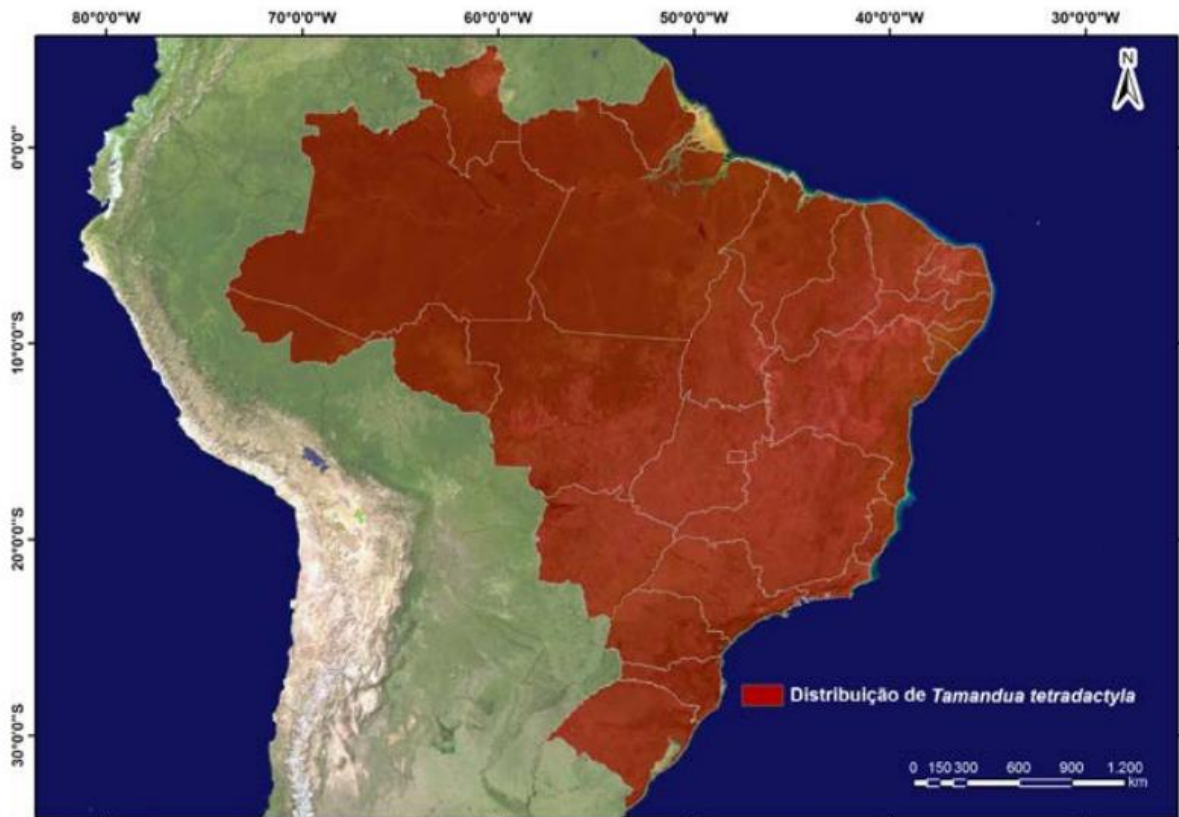A Superordem Xenarthra é dividida em duas Ordens: Cingulata (tatus) e Pilosa (tamanduás e preguiças). O nome Xenarthra se origina pelo fato de seus exemplares apresentarem articulações extras nas vértebras dorso-lombares, denominadas “xenarthria” (AJALA, 2016). Tal condição permite que os animais deste grupo assumam uma postura ereta, proporcionada pelo apoio pelos membros pélvicos e cauda, formando um “tripé”.

Os tamanduás possuem registros no Pleistoceno na América do Sul e Holoceno na América Central (SIMPSON, 1945; MCDONALD *et al.* 2008). A presença de coprólitos no Brasil (FERREIRA *et al.* 1989), indicam que animais desse gênero habitam o território nacional há, no mínimo, 10 mil anos atrás (HAYSSSEN, 2011).

Segundo Ohana *et al.* (2015), o *Tamandua tetradactyla* foi classificado como “Menos Preocupante”, pois, as ameaças detectadas não comprometem severamente as populações brasileiras, amplamente distribuídas e em altas densidades. Tal classificação foi reiterada pelo ICMBIO (2018), no Livro vermelho da fauna brasileira ameaçada de extinção, pois o táxon foi avaliado pelos critérios e não se qualificou como Criticamente em Perigo, Em Perigo, Vulnerável ou Quase Ameaçado. Táxons de distribuição ampla e táxons abundantes normalmente são incluídos nesta categoria.

Tamandua tetradactyla é endêmico da América cisandina (OHANA *et al.*, 2015), sendo registrado a leste dos Andes, desde as Guianas, passando pela Venezuela, Colômbia, até o norte da Argentina e Uruguai (SUPERINA; ABBA, 2010). No Brasil a espécie ocorre em todos os biomas: Amazônia, Caatinga, Cerrado, Mata Atlântica, Pantanal e Pampa (FONSECA *et al.* 1996, PAGLIA *et al.* 2012).

Figura 1. Distribuição geográfica do *Tamandua tetradactyla* no Brasil.



Fonte: Ohana *et al.* (2015).

3.2 Características gerais do *Tamandua tetradactyla*

Tamanduá tetradactyla, popularmente conhecido como tamanduá-mirim, mixila ou tamanduá-de-colete (SUPERINA, 2012), é um mamífero de aproximadamente 77 cm e possui peso corporal de aproximadamente 7 kg (NOWAK, 1999), não possui dimorfismo sexual aparente (EISENBERG; REDFORD, 1992).

Quanto a reprodução, sua prole é de um filhote por vez, a gestação possivelmente dura de 130 a 190 dias (HAYSSEN; TIENHOVEN, 1993), após o nascimento a mãe carrega seu filhote no dorso por cerca de um ano (EMMONS; FEER, 1990). Segundo Catapani (2014), a maioria das informações sobre reprodução de tamanduás se baseia em estudos e observações realizadas em cativeiro e necessita ser examinada em indivíduos silvestres, ou seja, de vida livre.

A coloração da pelagem varia de acordo com a distribuição geográfica, no Noroeste ocorre a coloração dourada ou ocre, no Sudeste predomina a dourada com um colete preto (completo ou parcial) e pelagem negra ou marrom em algumas localidades (SUPERINA, 2012).

A principal característica dessa espécie é a total ausência de dentes e a presença de um nariz longo e cônico que acomoda uma língua vermiforme, auxiliando na captura dos alimentos.

As orelhas são diminutas, os olhos pequenos e negros, membros torácicos fortes e providos de garras protegidas do apoio palmar, sendo este o único meio de defesa e uma ferramenta de procura por alimento (MIRANDA, 2007).

Figura 2. A) Espécime de *Tamandua tetradactyla*. B) *Tamandua tetradactyla* em posição de defesa.



Fonte: Renato Araújo (2016) e Sinara Conessa (2011).

Essa espécie de tamanduá possui hábitos preferencialmente arborícolas e descem ao solo somente para se alimentar, defecar e urinar (RODRIGUES *et al.*, 2008). Segundo Nowak (1999), uma das características marcantes do *T. tetradactyla* é a presença de uma cauda preênsil sem a presença de pêlos em sua extremidade.

Os tamanduás-mirim possuem hábito escansorial, com atividade predominantemente noturna (MONTGOMERY, 1985) e quando não estão ativos, estes descansam em ocos de árvores, tocas de tatus (RODRIGUES; MARINHO FILHO, 2003; TROVATI; BRITO, 2009), ou em outras cavidades naturais (OHANA *et al.*, 2015). Sua alimentação é constituída geralmente de cupins e formigas (EMMONS; FEER, 1990), podendo se alimentar no chão ou nas árvores, e deste modo acessar cupinzeiros arbóreos não disponíveis ao tamanduá bandeira (OHANA *et al.*, 2015).

As principais ameaças identificadas para o táxon são perda de habitat causada por incêndio, conversão de terra para atividade agrária, predação por espécie exótica, desmatamento, aumento da matriz rodoviária e caça. Em algumas partes da sua distribuição é caçado para o consumo e utilizado como espécie de estimação (AGUIAR; FONSECA, 2008, NOSS *et al.*, 2008).

3.3 Miologia e ossos longos de *Xenarthra*

Estudos com o aparelho locomotor são importantes para o entendimento dos hábitos de vida de uma espécie, como habitat preferido, forma de locomoção, situação na cadeia alimentar, dentre vários outros aspectos biológicos (DINIZ *et al.*, 2018), logo, é oportuno obter o conhecimento referente à miologia e aos ossos longos do *T. tetradactyla*. Os músculos são órgãos bem definidos, compostos de grupos de células de músculo esquelético circundadas por uma camada de tecido conjuntivo fibroso. Alguns músculos são diminutos e delicados, enquanto outros são robustos, e a maioria é presa aos ossos por suas duas extremidades a duras faixas de tecido conjuntivo fibroso, chamadas tendões (COLVILLE, 2011).

Na literatura anatômica de *Xenarthras* há registros sobre a descrição dos músculos do membro torácico da preguiça-comum (DINIZ *et al.*, 2018), a miologia do braço e antebraço da preguiça-real (LIMA *et al.*, 2019), os aspectos anatômicos dos músculos do antebraço de *Myrmecophaga tridactyla* (SILVA *et al.*, 2021), o estudo anatômico da musculatura do membro torácico de *Myrmecophaga tridactyla* associado a aspectos cirúrgicos (MAGALHÃES, 2022), a anatomia do membro anterior do *Tamandua* (TAYLOR, 1978), e ainda, descrição anatômica do músculo grácil em *Tamandua tetradactyla* (ROBERTO *et al.*, 2022). Contudo, ainda não há publicações sobre a miologia do membro torácico do tamanduá-mirim.

Diniz *et al.* (2019) descreveram que os músculos do membro torácico da *Bradypus variegatus* são mais desenvolvidos em relação à musculatura do tronco, assim como os flexores em relação aos extensores, fato esse decorrente da grande importância desses músculos aos hábitos arborícolas dessa espécie. Por sua vez, Lima *et al.* (2019) concluiu que a anatomia muscular do braço e antebraço se assemelha a da preguiça-comum, porém, difere dos animais domésticos e do tamanduá-bandeira.

Outrossim, a respeito da miologia de *Myrmecophaga tridactyla*, Silva *et al.* (2021) indicaram que os músculos do antebraço desta espécie são robustos, especialmente os envolvidos com flexão, fato corroborado por Magalhães (2022) observou a robustez da musculatura do úmero e rádio do *M. tridactyla*, além de relatar um maior número de divisões musculares, maiores cristas e acidentes ósseos evidenciando grande tração dos grupos musculares e tendões.

Taylor (1978) ressaltou que o membro torácico do *Tamandua* sp. reflete mais de um papel biológico importante, pois além de suas funções locomotoras, este é utilizado como órgão de obtenção de alimento e de defesa, uma vez que suas mandíbulas são delgadas, seus músculos mandibulares são pequenos e sua boca é pequena com ausência de dentes, o que impossibilita

a utilização da boca para proteção, tal fato favoreceu o desenvolvimento de um comportamento defensivo envolvendo o uso de suas garras aumentadas associadas às modificações musculares que aumentam a potência dos movimentos destas.

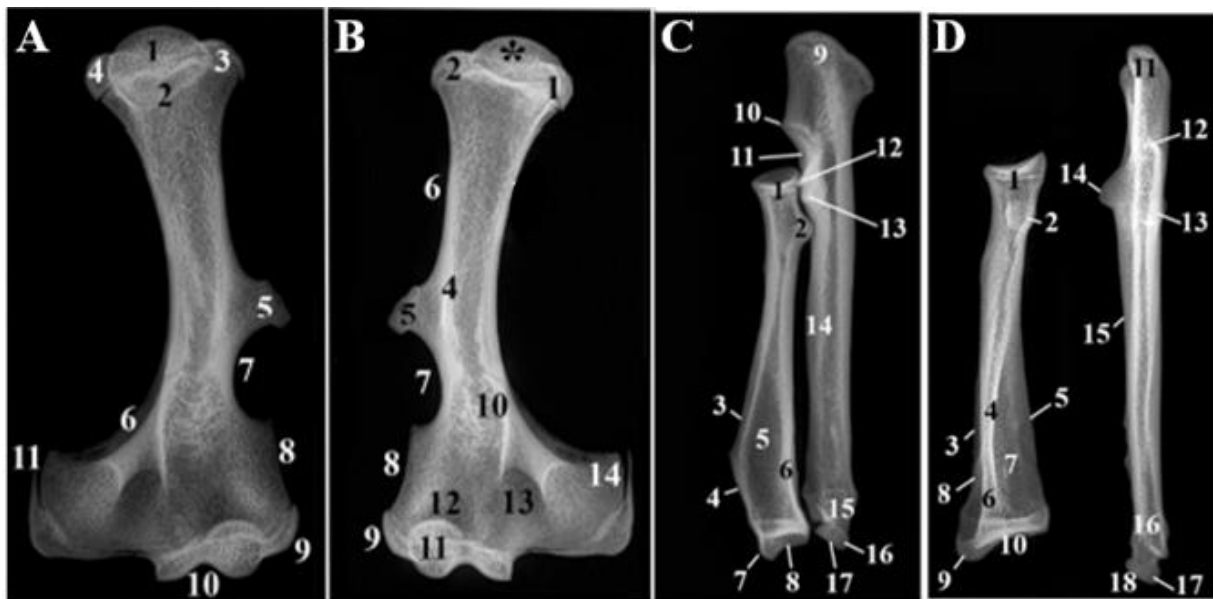
As funções do esqueleto são a sustentação do corpo, a formação do sistema de alavancas utilizado na locomoção, a proteção de partes moles e a manutenção da homeostase mineral (DYCE *et al.*, 2019). Os ossos se desenvolvem por ossificação endocondral, nesta o osso se desenvolve a partir de matriz cartilaginosa pré-formada. Desta forma, os ossos longos crescem em comprimento e apresentam três centros principais de ossificação: um para a diáfise e um para cada epífise (KEALY, 2012).

Os fatores biomecânicos, portanto, são os mais importantes para moldar os ossos e determinar seu desenho microscópico (DYCE *et al.*, 2019). O osso é caracterizado por ser dinâmico, pois está submetido a um processo constante de reabsorção e aposição de sua matriz constituinte, este responde de forma variada às lesões que sofre, podendo mudar a arquitetura do osso afetado, bem como o nível de mineralização óssea, alterando a forma e a densidade (SERAKIDES, 2019).

LINS *et al.* (2019) observou, mediante a avaliação das estruturas dos ossos longos do membro torácico de *T. tetradactyla*, grande variação anatômica quando comparado a outros mamíferos, com alguns acidentes anatômicos sem prévia descrição, tornando-o singular. O úmero apresentou-se robusto e curto, na epífise proximal, cranialmente, destaca-se a extensão dos tubérculos menor e maior (Fig. 3A). A epífise distal do úmero, destacou-se pelo amplo epicôndilo lateral (Fig. 3A e 3B), também observado em outros Xenarthras, provavelmente em virtude da origem para os músculos supinadores e extensores, facilitadores dos movimentos de supinação e pronação do braço e antebraço (POLLY, 2007).

Na descrição do rádio e ulna apresentam-se completamente separados (Fig. 3D), sendo o rádio com a epífise proximal menor que a epífise distal, e terço mediodistal em forma de cunha. A epífise proximal era mais elíptica, com superfície articular côncava, formando a cabeça do rádio e a fôvea da cabeça do rádio, dispostas acima da circunferência articular, seguida pelo colo da cabeça do rádio (LINS *et al.*, 2019).

Figura 3. Imagens radiográficas de úmero, rádio e ulna do *Tamandua tetradactyla*. A- Projeção mediolateral do úmero, B- Projeção lateromedial do úmero, C- Projeção craniocaudal do rádio-ulna, D- Projeção craniocaudal do rádio e da ulna separados. São identificadas as estruturas em A e B: cabeça do úmero (1A, *B), colo (2A), tubérculo maior (3A, 1B), tubérculo menor (4A, 2B), crista cranial do tubérculo maior (3B), tuberosidade deltoide (5A, 5B), tuberosidade cranial do úmero (4B), crista lateral do tubérculo maior (6B), fossa supracondilar (6A), incisura supracondilar (7A, 7B), crista supracondilar lateral (8A, 8B), epicôndilo lateral (9A, 9B), tróclea (10A, 11B), sulco do músculo braquial (10B), epicôndilo medial (11A, 14B), fossa radial (12B) e o forame supracondilar (13B), e em C e D: cabeça do rádio (1C, 1D), tuberosidade lateral (2C, 2D), crista cranial (3C, 4D), crista lateral do rádio (6C, 5D), a crista medial do rádio (3D), sulco extensor lateral (5C,7D), sulco extensor cranial (8D), tuberosidade da crista cranial (4C, 6D), processo estiloide do rádio (7C, 9D), tróclea do rádio (8C, 10D), o olécrano com o tubérculo do olécrano (9C, 11D), processo ancôneo (10C, 12D), incisura radial (11C), processo coronoide lateral (13C, 13D), processo coronoide medial (12C, 14D), crista interóssea (14C, 15D), cabeça da ulna (15C, 16D), processo estiloide da ulna (16C, 17D) e a face articular cárpica (17C, 18D).



Fonte: Lins *et al.* (2019).

3.4 Radiografia e fraturas de membros

A quantidade de requisições de exames imagiológicos em animais selvagens por parte dos especialistas da área tem aumentado significativamente, porém, o principal fator limitante no diagnóstico das enfermidades é a inexistência ou a escassez de descrições de estudos anatômicos dos diferentes grupos de animais selvagens/não convencionais, devido à grande variação anatômica entre eles (BORTOLINI *et al.*, 2013).

O exame radiográfico ainda é considerado uma das principais ferramentas na pesquisa de doenças que acometem os animais devido a sua relação custo-benefício, sendo que o conhecimento da normalidade é imprescindível para o reconhecimento das alterações radiográficas (PINTO, 2007). Na avaliação adequada dos ossos dos membros é necessário, no mínimo, duas projeções, obtidas em ângulos retos uma em relação à outra, as projeções-padrão são a craniocaudal e a mediolateral (KEALY, 2012).

A radiografia permite uma avaliação rápida e panorâmica dos diversos sistemas do corpo do animal (PINTO, 2007), porém essa modalidade é frequentemente comprometida pela sobreposição do esqueleto, sacos aéreos ou escalas dermais de animais selvagens (SPAULDING; LOOMIS, 1999). Ademais, a maior utilização dos meios de diagnóstico por imagem em animais selvagens é para avaliação de traumas (BORTOLINI *et al.*, 2013).

Segundo Piermattei, Flo e Decamp (2009) fratura é o termo que define a perda da continuidade completa ou incompleta de um osso ou cartilagem, esta pode ser acompanhada por lesões em diferentes graus nas regiões adjacentes, com possíveis complicações ao aporte sanguíneo, linfático e comprometimento do aparelho locomotor.

Para classificar a fratura precisamente, é necessário avaliar se ela está aberta ao ambiente externo, o grau de dano e deslocamento de fragmentos, o tipo de fratura, se os fragmentos fraturados podem ser reconstruídos para permitir suporte do peso e a localização da fratura. A orientação e o número das linhas de fratura determinam o tipo desta. Considerando os tipos, a fratura pode ser: transversa (linha de fratura perpendicular ao eixo vertical longo do osso), oblíqua (linhas de fraturas percorrem em um ângulo à linha perpendicular com o eixo longitudinal do osso), espiral (similares às fraturas oblíquas longas, mas contornam o eixo longitudinal do osso), singular ou simples (possuem somente uma linha de fratura), e cominutiva (múltiplas linhas de fratura) (FOSSUM, 2014).

Outrossim, o padrão de consolidação óssea varia de acordo com as condições mecânicas presentes dentro da linha de fratura após a redução e estabilização da mesma. A consolidação de fraturas consiste nas etapas de hemorragia na área, formação de coágulo, inflamação e edema, seguido por proliferação de células mesenquimais pluripotentes, formação de cartilagem e osso, por fim, remodelação do calo ósseo, podendo ser calo em ponte, calo em ponte periosteal ou calo em ponte intercortical (PIERMATTEI; FLO; DECAMP, 2009).

A sequência de eventos resulta em uma substituição progressiva do tecido no intervalo da fratura com tecido mais rígido e forte, evoluindo de tecido de granulação para tecido conjuntivo, seguido de tecido conjuntivo para tecido fibroso, posteriormente para cartilagem mineralizada, e finalmente de osso lamelar a osso cortical. Todo esse processo é mediado celularmente por quimiotaxia, fatores angiogênicos e de crescimento (PIERMATTEI; FLO; DECAMP, 2009).

As fraturas por traumatismos são de ocorrência frequente em animais silvestres, tanto nos de vida livre, quanto naqueles criados em cativeiro (CARISSIMI *et al.*, 2005). Ademais, dados da plataforma tecnológica de registros de fauna atropelada, denominada Sistema Urubu, apontam a ocorrência de 475 milhões de mortes de animais silvestres por ano ao longo dos 1,7

milhão de quilômetros da malha rodoviária do Brasil (TORRES *et al.*, 2019), e os tamanduás integram esses registros de mortalidade nas estradas.

A ocorrência de atropelamentos de *T. tetradactyla* são facilitados pelo comportamento lento destes animais, vítimas de motoristas descuidados ou de pistas sem equipamentos de proteção à fauna e que possibilitam o tráfego em alta velocidade. Logo, o atendimento clínico-cirúrgico de animais silvestres tem aumentado na rotina de zoológicos e de hospitais veterinários especializados (MIRANDA; COSTA, 2007), entretanto, apesar de constarem estudos pontuais sobre intervenções cirúrgicas em Xenarthras, há escassez de literatura para a referida espécie.

3.5 Acesso cirúrgico para osteossíntese em membro torácico

A realização de uma cirurgia deve ter como primordial o reestabelecimento da anatomia e da função, que tenha sido alterada por processos patológicos ou traumáticos. Ademais, é de fundamental importância o conhecimento anatômico para que haja êxito nos procedimentos cirúrgicos. Logo, com o conhecimento da região anatômica que será submetida à uma intervenção cirúrgica pode-se evitar danos desnecessários a estruturas adjacentes e diminuirá o tempo de recuperação no pós-operatório, diminuindo também o desconforto do animal (RELVA, 2010).

Fraturas umerais em pequenos animais são comumente ocasionadas por lesões de alta velocidade (acidentes com veículos a motor, lesões por tiro e trauma fechado). Sendo assim, ao avaliar um paciente que sofreu uma lesão de alta velocidade, é importante não se basear exclusivamente na fratura óbvia, mas sim realizar um exame completo de todos os sistemas orgânicos para excluir qualquer lesão concomitante. Lesões comuns associadas a fraturas do úmero incluem trauma da parede torácica, pneumotórax e contusão pulmonar (FOSSUM, 2014).

Outrossim, fraturas radiais e ulnares são vistas com frequência em pequenos animais na prática. Essas, geralmente, envolvem ambos os ossos. A maioria das fraturas é resultado de trauma automobilístico. No entanto, as fraturas em raças toy geralmente resultam de saltos ou quedas (BOJRAB; WALDRON; TOOMBS, 2014).

Na clínica de animais selvagens já há publicações acerca da descrição anatômica e das intervenções cirúrgicas ortopédicas. Em Xenarthras, Sesoko (2012) realizou estudo anatômico e imaginológico do braço e da coxa de tamanduá-bandeira (*Myrmecophaga tridactyla*) para determinação de acesso cirúrgico. Martins *et al.* (2017) analisou a morfologia do membro torácico de *Bradypus variegatus* para determinação de acesso cirúrgico para osteossíntese,

Magalhães (2022) descreveu acessos cirúrgicos para o membro torácico de *M. tridactyla* e todas ressaltaram a relevância das particularidades anatômicas dos animais selvagens em relação aos animais domésticos. Sendo inexistente, até o presente momento, literatura na área para o *T. tetradactyla*.

O acesso cirúrgico a diáfise umeral de pequenos animais ocorre pelo acesso craniolateral (FOSSUM, 2014), já Sesoko (2012) relatou o acesso a diáfise medial do úmero do *M. tridactyla* realizada medialmente à palpação da tuberosidade peitoral do úmero, sendo estendida paralelamente a essa estrutura no sentido próximo-distal. Na sequência, incisa-se a fáscia e observam-se os músculos bíceps braquial e peitoral superficial, separando as cabeças do músculo bíceps braquial, expõe-se a diáfise umeral, é necessário cautela ao isolar e rebater lateralmente a veia cefálica. Por sua vez, para acessar a metade proximal do osso é preciso incisar o músculo peitoral, próximo à sua inserção na tuberosidade peitoral do úmero.

De acordo com Magalhães (2022), o acesso cirúrgico para reparo de fraturas radiais em *M. tridactyla* pode ser realizado lateralmente ou medialmente. Na abordagem lateral deve ser realizada a incisão na fáscia do antebraço com posterior divulsão entre os músculos extensor digital do carpo e extensor digital comum, com a desinserção total do músculo extensor radial do carpo para acesso a face cranial do osso, além disso é necessário também a tenotomia do músculo abdutor longo do 1º dedo, inserido na região caudolateral do rádio, no acesso à diáfise distal, é recomendado manter quantidade adequada de tendão para sutura posterior.

O acesso medial a diáfise proximal e média do rádio do *M. tridactyla* é realizada mediante divulsão da fáscia do músculo braquiorradial e músculo flexor carpo radial, que deverá ser rebatido caudalmente para a exposição da diáfise, por sua vez, para exposição diafisária distal deve-se deslocar o músculo braquiorradial caudalmente, juntamente com o músculo flexor carpo radial (MAGALHÃES, 2022),

Para o acesso cirúrgico a diáfise da ulna de *B. variegatus*, Martins *et al.* (2017) descreveu que a incisão é realizada por abordagem caudal ao osso e é necessário liberar da fixação do músculo flexor carpo ulnar para colocação do implante interno na face óssea lateral.

4 MATERIAIS E MÉTODOS

Foram selecionados e analisados sete cadáveres da espécie *Tamandua tetradactyla*, entre machos e fêmeas, de diferentes idades, sendo um jovem e seis adultos. Os animais, provenientes de doação da Mina Bauxita, localizada em Paragominas – Pará, vieram a óbito por causas naturais e/ou antrópicas, e foram encaminhados ao Laboratório de Pesquisa Morfológica Animal (LaPMA), da Universidade Federal Rural da Amazônia (UFRA), sob autorização SEMA-PA N° 455/2009 e N° 522/2009, e SISBIO N° 23401-5.

Os animais foram fixados em solução aquosa de formaldeído a 10% por meio de infusões intramusculares e nas cavidades corporais. Posteriormente, esses animais foram conservados submersos na solução de formaldeído a 10% por um período mínimo de sete dias antes da dissecação. Para uma melhor distinção entre as amostras, os animais foram identificados como tamanduá 1 (T1), tamanduá 2 (T2), tamanduá 3 (T3), tamanduá 4 (T4), tamanduá 5 (T5), tamanduá 6 (T6) e tamanduá 7 (T7) (Tabela 1).

Foi realizada a dissecação bilateral dos membros torácicos, com rebatimento da pele, identificação dos músculos do braço e antebraço através da sua inserção e função nos membros, e ainda dos vasos e nervos, os planos de incisão que partiram da pele e tecido subcutâneo. Em seis animais (T1, T2, T3, T4, T5 e T6) a pele da região torácica foi seccionada e rebatida para uma melhor visualização dessa região. As incisões foram realizadas desde a cartilagem do manúbrio até o processo xifóide, seguidas de afastamento dos membros torácicos, então foi realizada uma incisão medial na pele, de forma contínua, desde a cabeça do úmero até o carpo, com posterior secção, rebatimento, dissecação e identificação da musculatura bilateral do membro torácico dos espécimes T2, T3, T4, T5 e T6.

Ademais, em T1 foi administrada, por meio da dissecação realizada na artéria carótida, injeção de látex Neoprene corado em vermelho, para identificação da vascularização arterial do membro torácico. Além disso, em T6 e T7 foram realizadas as simulações dos acessos cirúrgicos a diáfise umeral, radial e ulnar. Todas as estruturas foram minuciosamente analisadas, identificadas e registradas fotograficamente para a documentação dos resultados, toda nomenclatura adotada foi baseada na Nomenclatura Anatômica Veterinária (INTERNATIONAL COMMITTEE ON VETERINARY GROSS ANATOMICAL NOMENCLATURE, 2017).

Tabela 1. Animais e técnicas aplicadas em cada espécime.

Animais	Fixação Formaldeido	Injeção de Látex	Dissecação	Demonstração Acesso Cirúrgico
T1	X	X	X	-
T2	X	-	X	-
T3	X	-	X	-
T4	X	-	X	-
T5	X	-	X	-
T6	-	-	X	X
T7	-	-	-	X

5 RESULTADOS

5.1 Miologia do membro torácico de *Tamandua tetradactyla*

Foram identificados como músculos do membro torácico do tamanduá-mirim: M. supraespinhal, M. redondo maior, M. tensor da fáscia do antebraço, M. tríceps braquial cabeça longa, M. tríceps braquial cabeça lateral, M. tríceps braquial cabeça medial, M. deltoide parte escapular, M. deltoide parte acromial, M. ancôneo, M. infraespinhal, M. redondo menor, M. extensor digital lateral, M. extensor ulnar do carpo, M. extensor digital comum, M. extensor radial do carpo, M. braquiorradial cabeça superficial, M. braquiorradial cabeça profunda, M. extensor do indicador, M. supinador, M. subescapular, M. grande dorsal, M. epitocleo-ancôneo, M. bíceps braquial cabeça longa, M. bíceps braquial cabeça curta, flexor digital superficial, braquiorradial cabeça superficial, flexor digital profundo, flexor radial do carpo, pronador redondo, bíceps cabeça longa, bíceps cabeça curta, coracobraquial e tríceps (Figuras 4 a 7).

Cada músculo foi especificado quanto a sua origem e inserção (Tabelas 2, 3, 4 e 5). A musculatura do membro torácico de *T. tetradactyla*, sem prévia descrição, apresentou-se robusta, sobretudo os músculos do braço, quando comparados com os do antebraço.

Tabela 2. Descrição dos músculos do braço do *Tamandua tetradactyla* identificados na vista lateral, quanto a origem e inserção.

Músculo	Origem	Inserção
Supraescapular	Espinha da escápula	Tubérculo maior do úmero
Redondo maior	Margem lateral da escápula	Terço proximal do úmero
Tensor da fáscia do antebraço	M. grande dorsal	Olécrano
Tríceps braquial cabeça longa	Lateral no úmero	Olécrano
Deltoide parte escapular	Espinha da escápula	Tuberosidade deltoide
Deltoide parte acromial	Acrômio	Epicôndilo lateral do úmero
Tríceps braquial cabeça lateral	Lateral no úmero	Olécrano
Ancôneo	Parte caudal do olécrano	Terço proximal da ulna

Tabela 3. Descrição dos músculos do braço do *Tamandua tetradactyla* identificados na vista medial, quanto a origem e inserção.

Músculo	Origem	Inserção
Subescapular	Margem medial da escápula	Tubérculo maior do úmero
Grande dorsal	Margem lateral da escápula	Terço proximal do úmero
Tríceps braquial cabeça medial	Terço médio do úmero	Olécrano
Epitocleo-ancôneo	Parte caudal do olécrano	Processo ancôneo
Bíceps braquial cabeça curta	Terço médio do úmero	Terço proximal do rádio
Bíceps braquial cabeça longa	Processo coracoide da escápula	Terço proximal da ulna

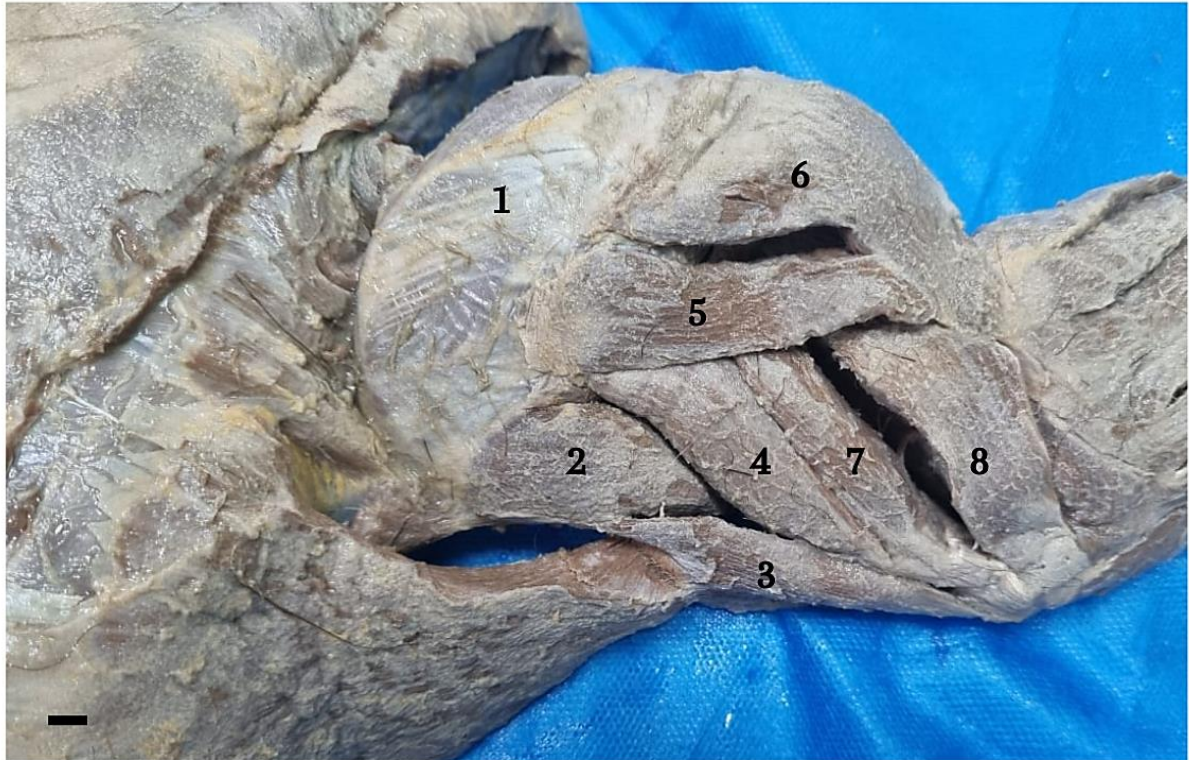
Tabela 4. Descrição dos músculos do antebraço do *Tamandua tetradactyla* identificados na vista lateral, quanto a origem e inserção.

Músculo	Origem	Inserção
Flexor digital profundo	Epicôndilo medial do úmero	Falange II
Extensor ulnar do carpo	Epicôndilo lateral do úmero	Face palmar da mão
Extensor digital comum	Epicôndilo lateral do úmero	Falanges proximais
Extensor radial do carpo	Epicôndilo lateral do úmero	Fileira distal dos carpos dorsalmente a mão
Braquiorradial cabeça profunda	Terço distal do úmero lateralmente	Terço final do rádio
Braquiorradial cabeça superficial	Terço distal do úmero lateralmente	Terço final do rádio
Extensor do indicador	Terço proximal da ulna	Epicôndilo lateral do úmero
Supinador	Epicôndilo lateral do úmero	Terço proximal do rádio

Tabela 5. Descrição dos músculos do antebraço do *Tamandua tetradactyla* identificados na vista medial, quanto a origem e inserção.

Músculo	Origem	Inserção
Flexor digital superficial	Epicôndilo medial do úmero	Falanges III e IV
Braquiorradial cabeça superficial	Margem lateral do terço distal do úmero	Terço final do rádio
Flexor digital profundo	Epicôndilo medial do úmero	Falange III
Flexor radial do carpo	Epicôndilo lateral do úmero	Fileira distal dos carpos dorsalmente a mão
Pronador redondo	Epicôndilo medial do úmero	Terço distal do rádio

Figura 4. Fotomacrografia da vista lateral do braço direito do *Tamandua tetradactyla* (T2), demonstrando os músculos: supraespinhal (1), redondo maior (2), tensor da fáscia do antebraço (3), tríceps braquial cabeça longa (4), deltoide parte escapular (5), deltoide parte acromial (6), tríceps braquial cabeça lateral (7), ancôneo (8). Barra de escala: 1 cm.

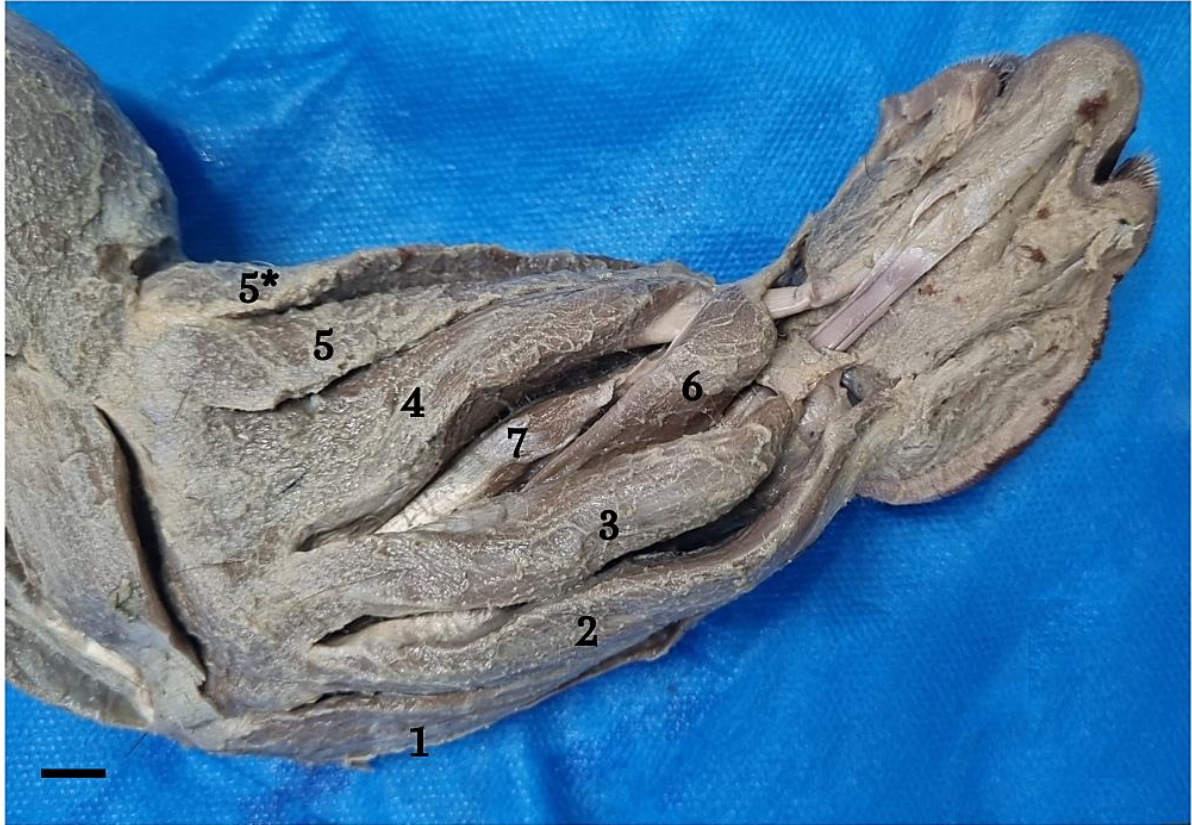

Fonte: Arquivo pessoal.

Na vista lateral do antebraço foram identificados os músculos: Quanto as origens e inserções musculares constatou-se que os Mm. extensor digital lateral, extensor ulnar do carpo, extensor digital comum e extensor radial do carpo se originaram no epicôndilo lateral do úmero e inserção no metacárpico IV, na face palmar da mão, nas falanges proximais e fileira distal dos carpos dorsalmente a mão, respectivamente.

Observou-se que o M. braquiorradial possui duas cabeças, a superficial e a profunda com origem no terço distal do úmero lateralmente e inserção no terço final do rádio, o extensor do indicador se origina no terço proximal da ulna e seu tendão de inserção foi dividido em dois ramos, ramo medial com inserção na face dorsal da falange distal do dedo I e o ramo lateral com inserção face dorsal da falange. Por fim, o M. supinador se originou no epicôndilo lateral do úmero e se inseriu no terço proximal do rádio.

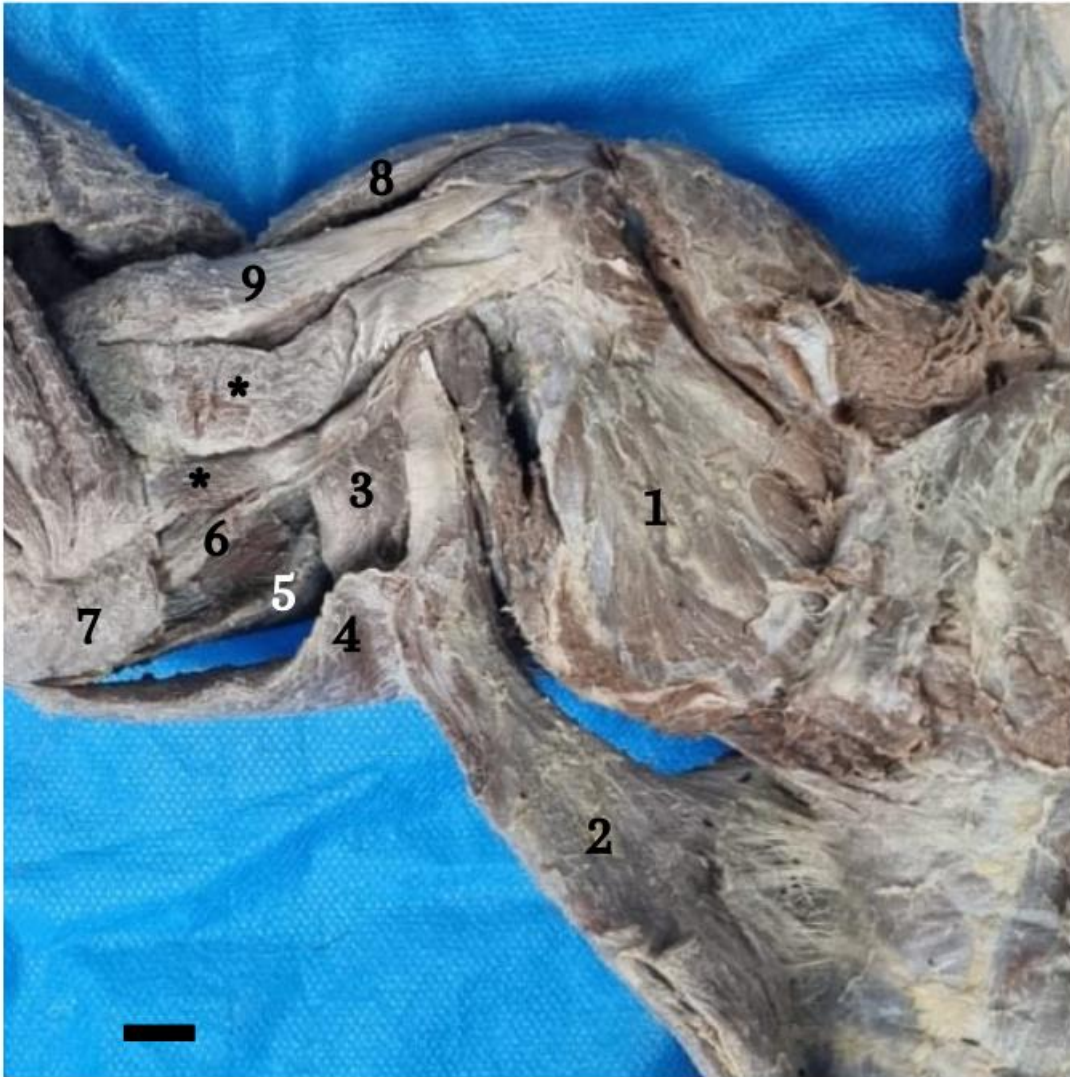Figura 5. Fotomacrografia da vista lateral do antebraço direito do *Tamandua tetradactyla* (T2), demonstrando os músculos: flexor digital profundo (1), extensor ulnar do carpo (2), extensor digital comum (3), extensor radial do carpo (4), braquiorradial cabeça profunda (5), braquiorradial cabeça superficial (5*), extensor do indicador (6) e supinador (7). Barra de escala: 1 cm.



Fonte: Arquivo pessoal.

Na vista medial do braço foram identificados os músculos: Então, constatou-se a origem e inserção da musculatura identificada, sendo o M. subescapular com origem na margem medial da escápula e inserção no tubérculo maior do úmero, além disso, visualizou-se o M. epitocleo-ancôneo com origem na parte caudal do olécrano e inserção no processo ancôneo, e, que o M. bíceps braquial apresentou duas cabeças, a longa originada no processo coracoide da escápula e inserida no terço proximal da ulna, e a curta com origem no terço médio do úmero e inserção no terço proximal do rádio.

Figura 6. Fotomicrografia da vista medial do braço e antebraço direito do *Tamandua tetradactyla* (T2), demonstrando os músculos: subescapular (1), grande dorsal (2), redondo maior (3), tensor da fáscia do antebraço (4), tríceps braquial cabeça longa (5), tríceps braquial cabeça medial (6), epitocleo-ancôneo (7), deltoide parte acromial (8), bíceps braquial cabeça curta (9), bíceps braquial cabeça longa (*). Barra de escala: 1 cm.

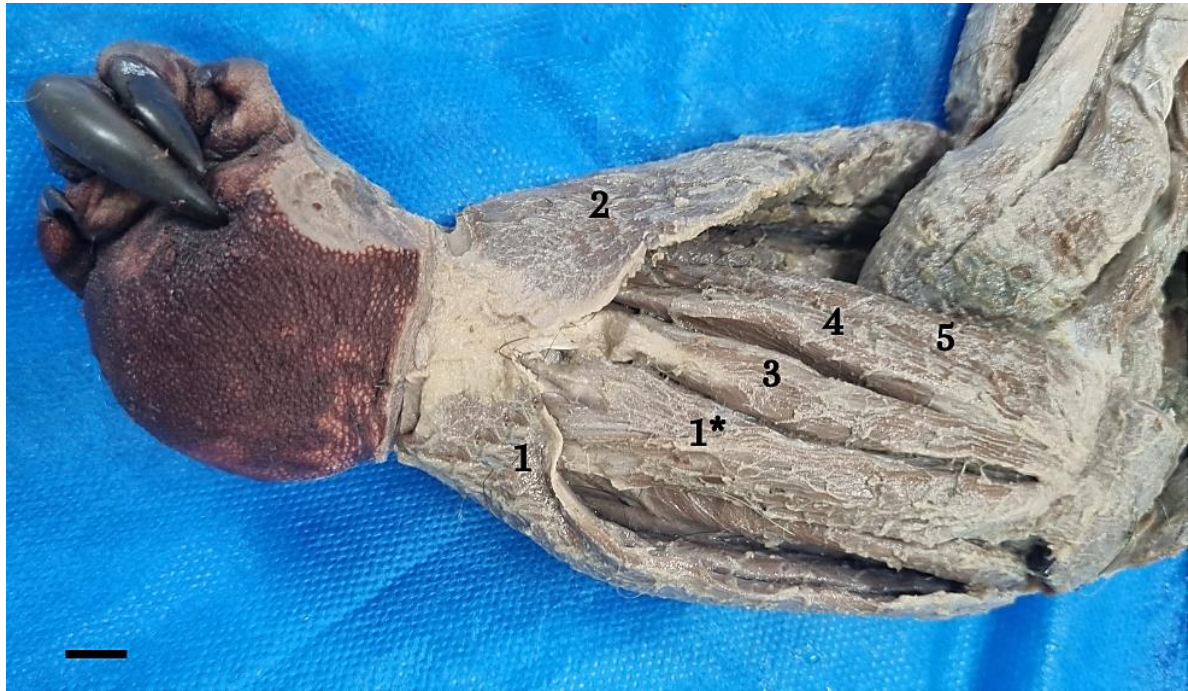

Fonte: Arquivo pessoal.

Na vista medial do antebraço foram identificados os músculos: (Fig. 7). A origem e inserção destes também foi detalhada, sendo que os Mm. flexor digital superficial e flexor digital profundo se originam no epicôndilo medial úmero, quanto inserção o superficial se insere nas falanges III e IV, enquanto o profundo se insere na Falange II,

Ademais, o M. flexor radial do carpo se origina no epicôndilo lateral do úmero e se insere na fileira distal dos carpos dorsalmente a mão, o M. pronador redondo possui origem epicôndilo medial do úmero e inserção no terço distal do rádio, por fim o M. coracobraquial é originado no processo coracoide da escápula e inserção no terço médio do úmero.

Figura 7. Fotomacrografia da vista medial do antebraço direito do *Tamandua tetradactyla* (T2), demonstrando os músculos: flexor digital superficial (1 e 1*); braquiorradial cabeça superficial (2); flexor digital profundo (3); flexor radial do carpo (4); pronador redondo (5). Barra de escala: 1 cm.

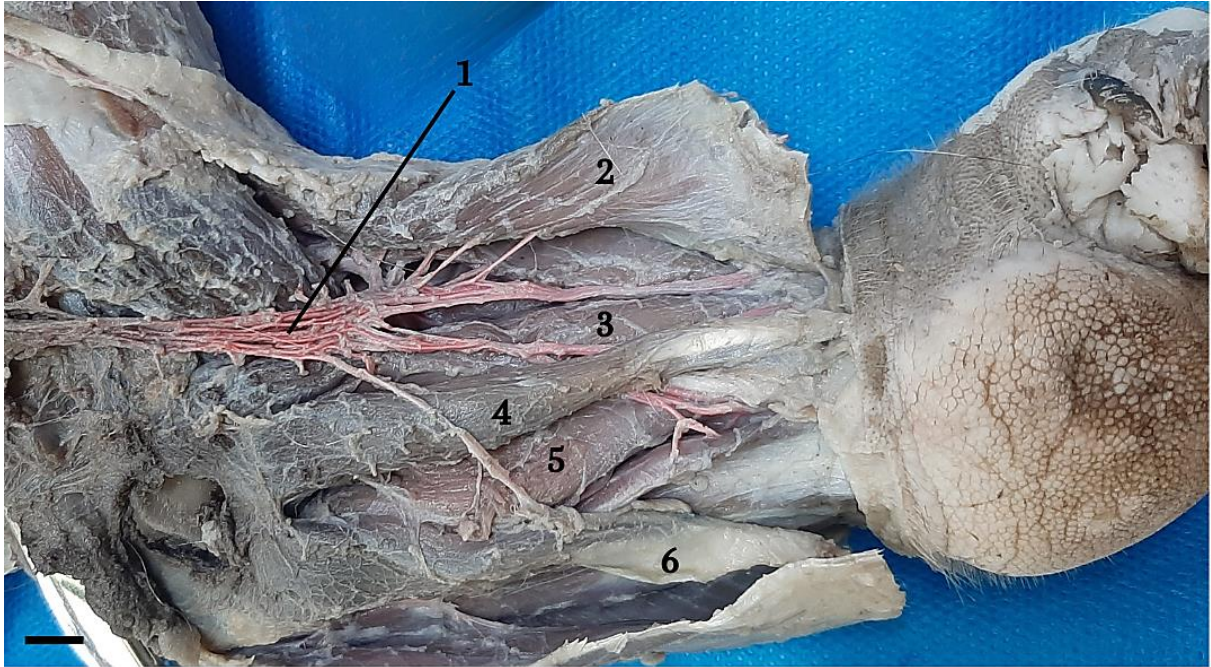


Fonte: Arquivo pessoal.

5.2 *Rete mirabile* de *Tamandua tetradactyla*

Após prévia dissecação bilateral e identificação da musculatura dos membros torácicos do animal T1, que passou pela injeção de látex anteriormente, houve a secção, divulsão e rebatimento dos músculos peitorais superficial e profundo para exposição e identificação dos ramos do braço e antebraço do plexo braquial e *rete mirabile* (Fig, 8). A complexa rede vascular arterial foi visualizada no membro torácico medialmente se inserindo nos músculos: braquiorradial cabeça superficial, pronador redondo, flexor digital profundo, flexor radial do carpo.

Figura 8. Fotomacrografia da vista medial do antebraço do *Tamandua tetradactyla* (T1), demonstrando a *rete mirabile* (1) se inserindo nos músculos: braquiorradial cabeça superficial (2), pronador redondo (3), flexor radial do carpo (4), flexor digital profundo (5), flexor digital superficial (6). Barra de escala: 1 cm.

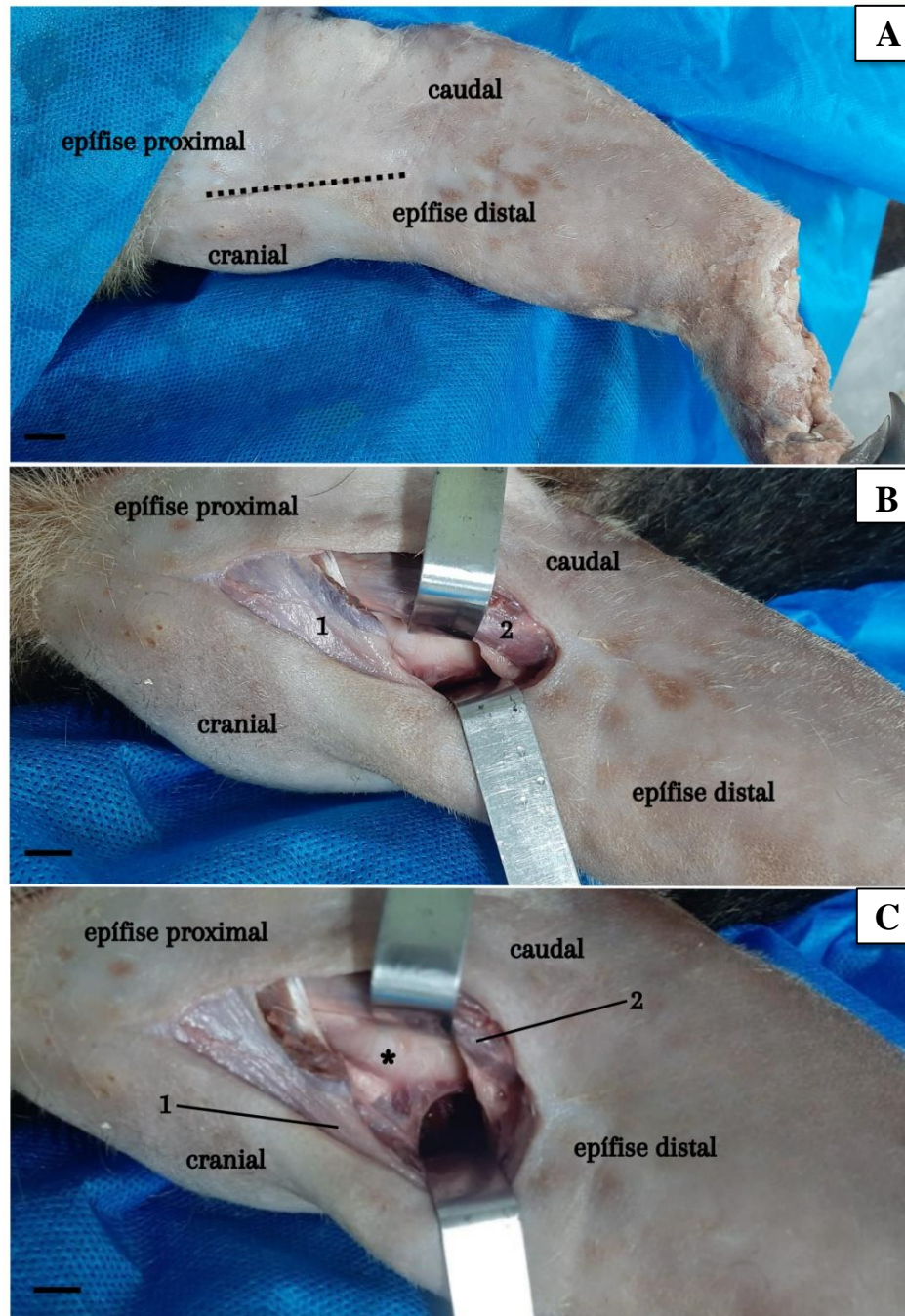


Fonte: Arquivo pessoal.

5.3 Acesso cirúrgico para diáfise do úmero em *Tamandua tetradactyla*

Após análise dos achados anatômicos, sugere-se que o melhor acesso cirúrgico da diáfise umeral se dá pela face medial, cranialmente, visto que pela face lateral encontram-se grupos musculares robustos e de difícil divulsão. Para o acesso cirúrgico posicionou-se o espécime, com auxílio de calha cirúrgica, em decúbito dorsal e realizou-se uma incisão cutânea e de fáscia desde a epífise proximal até o epicôndilo medial distalmente (Fig. 9A). Posteriormente, foram identificados e divulsionados os músculos bíceps braquial cabeça curta e cabeça longa (Fig. 9B), para exposição da porção proximal do úmero, retraiu-se cranialmente o M. bíceps braquial cabeça curta e caudalmente o M. bíceps braquial cabeça longa, dessa forma obteve-se a visualização da superfície diafisária proximal do úmero. (Fig. 9C).

Figura 9. A - Incisão cutânea em abordagem medial de membro torácico direito de *Tamandua tetradactyla*. B - Identificação e divulsão dos músculos bíceps braquial cabeça curta (1) e cabeça longa (2); C - Exposição da diáfise umeral (*), músculos bíceps braquial cabeça curta (1) e bíceps braquial cabeça longa (2). Barra de escala: 1 cm.



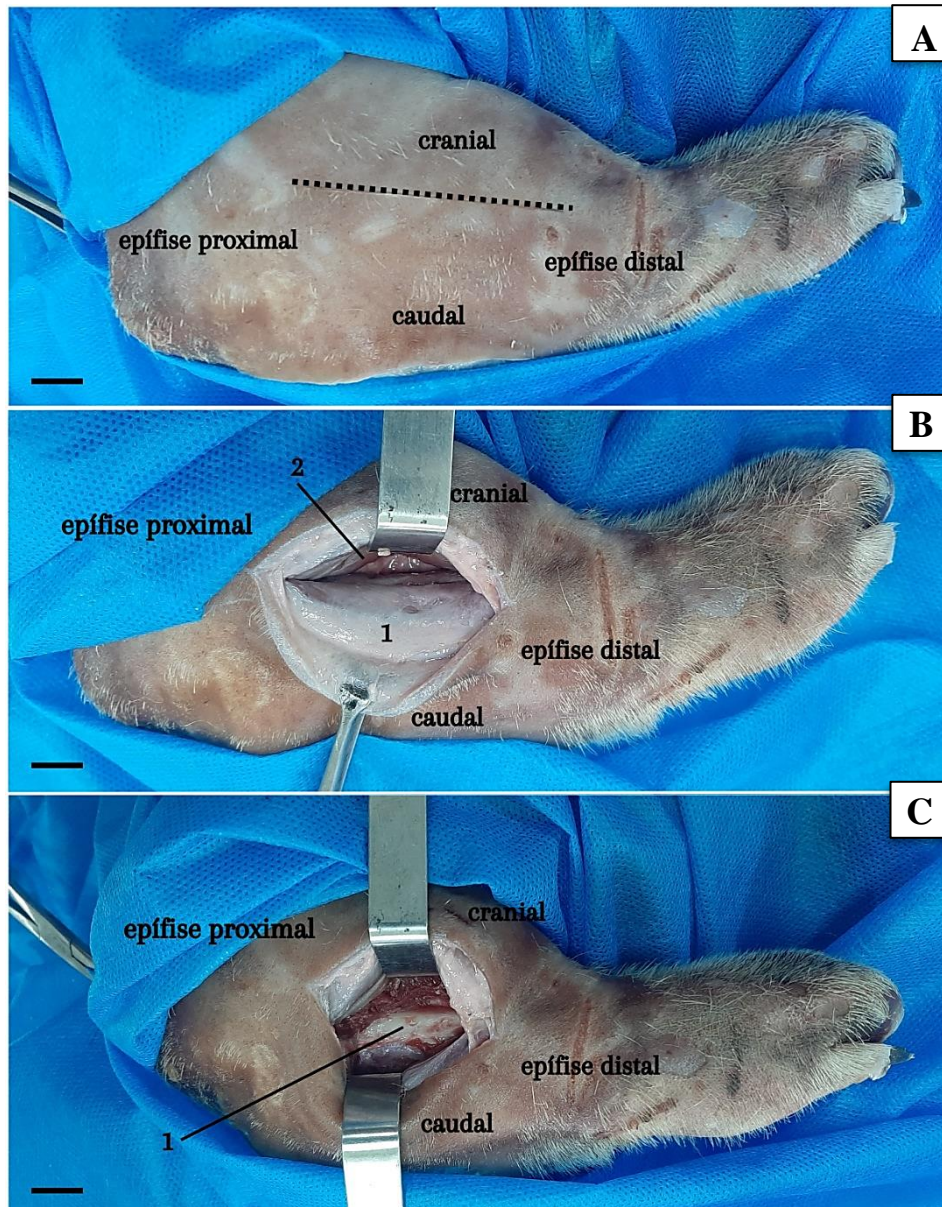
Fonte: Arquivo pessoal.

5.4 Acesso cirúrgico para diáfise do rádio em *Tamandua tetradactyla*

Para o acesso a diáfise radial, sugere-se que a melhor abordagem se dá pela face cranial, lateralmente, visto que pela face medial encontram-se a *Rete mirabile* do membro torácico da espécie. Para o acesso cirúrgico o animal foi posicionado, com auxílio de calha cirúrgica, em decúbito dorsal e realizou-se uma incisão cutânea e de fáscia desde a epífise proximal do rádio até o terço médio distal do membro, distalmente (Fig. 10A). Posteriormente,

foram identificados e divulsionados os músculos extensor do indicador e supinador (10B), retraiu-se cranialmente o M. supinador e caudalmente o M. extensor do indicador, dessa forma obteve-se a visualização da diáfise do rádio. (Fig. 10C).

Figura 10. **A** - Incisão cutânea por abordagem craniolateral ao rádio direito de *Tamandua tetradactyla*. **B** - Identificação, divulsão e rebatimento dos músculos extensor do indicador (1) e supinador (2). **C** - Exposição da diáfise radial (1). Barra de escala: 1 cm.



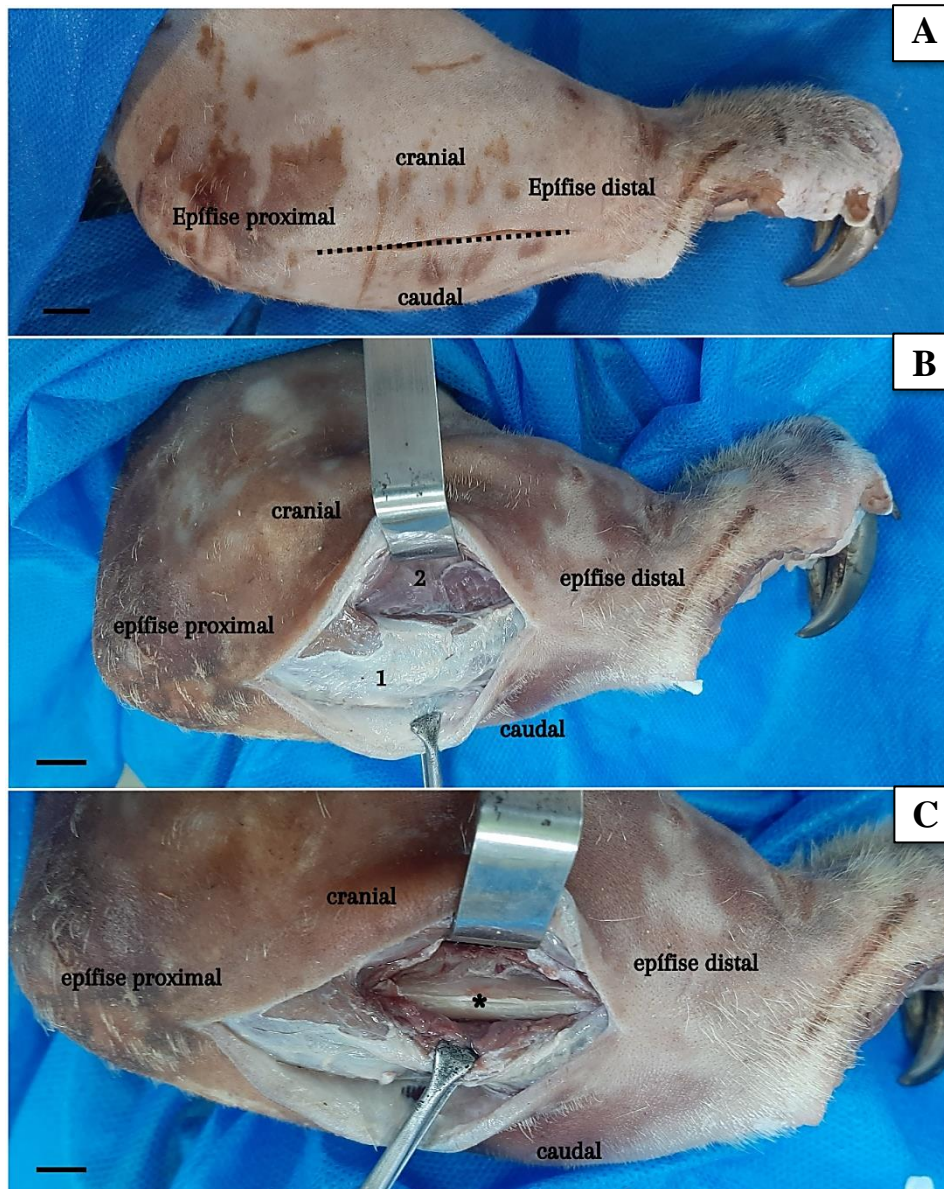
Fonte: Arquivo pessoal.

5.5 Acesso cirúrgico para diáfise da ulna em *Tamandua tetradactyla*

A melhor abordagem para acesso cirúrgico a diáfise ulnar se dá pela face lateral, caudalmente, visto que pela face medial encontram-se a *Rete mirabile* do membro torácico da espécie. O animal foi posicionado, com auxílio de calha cirúrgica, em decúbito dorsal e realizou-se uma incisão cutânea e de fáscia desde a epífise proximal até a tuberosidade da crista

da ulna, distalmente (Fig. 11A). Posteriormente, foram identificados e divulsionados os músculos extensor ulnar do carpo e extensor digital comum (Fig. 11B), retraindo-se cranialmente o M. extensor digital comum e caudalmente o M. extensor ulnar do carpo, dessa forma obteve-se a visualização da diáfise da ulna. (Fig. 11C).

Figura 11. A - Incisão cutânea por abordagem lateral à ulna direita de *Tamandua tetradactyla*. B - Identificação e divulsão dos músculos extensor ulnar do carpo (1) e extensor digital comum (2); C - Exposição da diáfise ulnar (*). Barra de escala: 1 cm.



Fonte: Arquivo pessoal.

6 DISCUSSÃO

O *Tamandua tetradactyla* apresentou particularidades anatômicas no membro torácico que diferem dos animais domésticos, espécies de Xenarthras, como a preguiça-real e a preguiça-comum (LIMA *et al.*, 2019; SILVA *et al.*, 2021), e ainda, outras espécies arborícolas, como os primatas, em decorrência do desenvolvimento muscular elevado, porém, assemelham-se às características do *Tamandua* sp., tamanduá-bandeira (TAYLOR, 1978; SESOKO, 2012; MAGALHÃES, 2022).

Para o acesso cirúrgico a diáfise umeral em *T. tetradactyla*, determinamos que a melhor visualização é pela face medial, cranialmente, com a divulsão dos músculos bíceps braquial cabeça longa e cabeça curta. O mesmo acesso é relatado em tamanduá-bandeira, pois o úmero possui estruturas na face craniolateral que dificultam essa abordagem (SESOKO, 2012). Em bugio preto e em preguiça-comum, diferentemente da espécie estudada, é relatado a abordagem lateral (PACHECO; PACHECO, 2021; MARTINS *et al.*, 2017), por sua vez, em cães, o acesso ocorre craniolateralmente com o rebatimento dos Mm. braquiocefálico e peitoral superficial cranialmente e também do M. braquial caudalmente (LATORRE, 2012; FOSSUM, 2022).

Dessa forma, observamos que a musculatura robusta do braço lateralmente, foi determinante na escolha da abordagem medial, pois o grande desenvolvimento dos músculos tríceps braquial cabeça longa e tríceps braquial cabeça lateral, dificultaram a divulsão e acesso a diáfise do úmero, além disso, é válido destacar a especialização do músculo redondo maior, que permite uma grande capacidade de retração do ombro, diferentemente do que ocorre em outros mamíferos, proporciona uma rotação do membro inteiro caudalmente, e demonstra a utilidade em escaladas, ataque de ninhos de inseto e no comportamento defensivo (TAYLOR, 1978; SESOKO, 2012).

Ademais, determinamos que o acesso cirúrgico a diáfise do rádio em *T. tetradactyla* é realizado pela face cranial, lateralmente, devido a presença da *rete mirabile* a abordagem medial não é indicada, pois a vascularização é intimamente relacionada à musculatura adjacente ao osso. A mesma abordagem também é relatada em espécies arborícolas preguiça-comum e preguiça-real (MARTINS *et al.*, 2017; LIMA *et al.*, 2019), bem como em mandril (TONG; GUIOT, 2013).

Por sua vez, em cães recomenda-se realizar a incisão na superfície craniomedial, pois o rádio é mais superficial nessa região e não possui cobertura muscular, além de serem facilmente palpadas, podendo ser exposto com hemorragia mínima (JOHNSON, 2022;

PIERMATTEI; FLO; DECAMP, 2009, LATORRE, 2012), já em tamanduá-bandeira, o acesso cirúrgico a diáfise do rádio pode ser realizado lateral ou medialmente (MAGALHÃES, 2022).

O acesso cirúrgico a diáfise ulnar em *T. tetradactyla*, foi determinado pela face lateral, caudalmente, na qual é possível palpar o osso, servindo de orientação para a incisão de pele e de fáscia, seguida de identificação e divulsão dos Mm. extensor digital comum e extensor ulnar do carpo. Em cães, o acesso a diáfise ulnar proximal é realizada sobre a borda caudal, desde a tuberosidade do olécrano até o terço médio do antebraço, já para acessar a diáfise ulnar distal a incisão da pele se estende desde o terço médio da borda lateral do antebraço até chegar à apófise estilóide da ulna, que é palpável (LATORRE, 2012). Em preguiça-comum e preguiça-real mesmo acesso é realizado mediante a abordagem caudal ao osso com liberação da fixação do músculo flexor carpo ulnar (MARTINS *et al.*, 2017; LIMA *et al.*, 2019), em tamanduá-bandeira ainda não há relatos com a temática supracitada.

A presença da *rete mirabile* na face medial do membro, sem prévia descrição na espécie, impactou diretamente na sugestão dos acessos cirúrgicos a diáfise radial e ulnar, uma vez que a complexa vascularização se insere e irriga diversos músculos, que são: braquiorradial cabeça superficial, pronador redondo, flexor digital profundo, flexor radial do carpo. A complexa rede vascular é altamente desenvolvida em mamíferos arborícolas e recebe o nome de “feixe muscular” (O’DEA, 1990), dentre suas funções estão a de reservatório sanguíneo e armazenamento para prevenção da estase sanguínea durante a contração muscular prolongada (ADAM, 1999).

Em Xenarthras, Fernandes *et al.* (2021) descreveu a *rete mirabile* em preguiça-real com localização medial no membro torácico, se originando na artéria braquial e ramificando-se na porção distal, passando por dentro do forame supratroclear, a fim de irrigar a musculatura do braço. No *Tamandua mexicana*, a *rete mirabile* se apresentou após ramificação da artéria antebraquial superficial, dividida em dois ramos, lateral e medial, e os extremos distais de ambos os plexos arteriais do antebraço se anastomosam em direção ao dorso da mão (POLANIA-GUZMÁN; VÉLEZ-GARCÍA, 2019). Por sua vez, em tatus a vascularização citada apresenta-se na cauda, local que facilita e acelera a venopunção (LUACES *et al.*, 2011).

Por fim, mediante a análise morfológica do membro torácico de *T. tetradactyla*, observamos que o desenvolvimento e modificação dos músculos, bem como a presença da *rete mirabile* influenciaram diretamente nas escolhas dos acessos cirúrgicos a diáfise umeral, radial e ulnar. Sendo assim, é importante considerar as variações anatômicas para a realização de procedimentos clínicos e para a sugestão de acessos cirúrgicos assertivos no crescente atendimento a animais selvagens.

7 CONCLUSÃO

Após o estudo anatômico do membro torácico de *Tamandua tetradactyla*, por meio das técnicas de dissecação e injeção de látex, foi possível concluir que:

- A anatomia muscular difere quanto ao desenvolvimento dos animais domésticos, como cães, e Xenarthras, como preguiça-real e preguiça-comum. Entretanto, a musculatura assemelha-se a do tamanduá-bandeira;
- A espécie possui uma complexa *rete mirabile*, localizada na face medial, sem prévia descrição;
- Para acesso cirúrgico da diáfise umeral sugere-se a abordagem craniomedial, com divulsão dos músculos bíceps braquial cabeça curta e cabeça longa, dado que pela face lateral encontram-se grupos musculares robustos e de difícil divulsão, como os músculos tríceps braquial cabeça longa e tríceps braquial cabeça lateral.
- Para acesso a diáfise do rádio sugere-se abordagem craniolateral, uma vez que pela face medial encontra-se a *rete mirabile* e por ser facilmente acessível após divulsão, rebatimento e retração caudal e cranial dos músculos extensor do indicador e supinador, respectivamente;
- Para acesso a diáfise ulnar sugere-se abordagem caudolateral, com divulsão dos músculos extensor ulnar do carpo e extensor digital comum visto que pela face medial encontram-se a *rete mirabile*, intrinsecamente relacionada aos músculos: braquiorradial cabeça superficial, pronador redondo, flexor radial do carpo, flexor digital profundo e flexor digital superficial.

REFERÊNCIAS BIBLIOGRÁFICAS

- ADAM, J. P. Mammalian Species: *Choloepus didactylus*. **American Society of Mammalogists**. N 621, pp. 1-8. 1999.
- AGUIAR, J. M. & FONSECA, G. A.B. Conservation status of the Xenarthra. Pp. 215–231. *In*: Vizcaíno, S.F. & Loughry, W.J. (eds.). **The Biology of the Xenarthra**. University Press of Florida. 370p, 2008.
- AJALA, L. **Identificação dos bichos-preguiça brasileiros por meio das características morfológicas e seu pelos-guarda**. Trabalho de Conclusão de Curso (Bacharelado em Ciências Biológicas). Universidade Federal do Paraná, 2016.
- ALCÂNTARA, S. F. *et al.* Descrição do plexo braquial do bicho-preguiça (*Bradypus variegatus*). **Pesquisa Veterinária Brasileira**, v. 40, p. 824-829, 2020.
- AMORIM, M. J. A. A. L. *et al.* Aspectos morfológicos da placenta da preguiça, *Bradypus variegatus* – Shinz, 1825. **Brazilian Journal of Veterinary Research and Animal Science**, v. 40, p. 217-226, 2003.
- BOJRAB, M. J., WALDRON, D. R., & TOOMBS, J. P. **Current techniques in small animal surgery**. CRC Press. 2014.
- BORTOLINI, Z. *et al.* Casuística dos exames de diagnóstico por imagem na medicina de animais selvagens – 2009 a 2010. **Arquivo brasileiro de medicina veterinária e zootecnia**, Botucatu, v. 65, n. 4, p.1247-1252, Mar. 2013.
- CARISSIMI, A. S.; FURLANETO, D. S.; SILVA, M. A. *et al.* Amputação de membro torácico em Lobo Guará (*Chrysocyon brachyurus*). **A Hora Veterinária**, v. 145, p. 62-64, 2005.
- CATAPANI, M. L. **Comportamento de tamanduá-mirim, *Tamandua tetradactyla* (Linnaeus, 1758), (Pilosa, Myrmecophagidae) em condições de cativeiro: implicações ao bem-estar**. Dissertação de Mestrado. Universidade Federal de São Carlos, 2014.
- COLVILLE, T. **Anatomia e fisiologia clínica para medicina veterinária**. Elsevier Health Sciences, 2011.
- CRUZ, G. A. M. *et al.* Características anatômicas do plexo braquial de tamanduá-mirim (*Tamandua tetradactyla* Linnaeus, 1758). **Revista Brasileira de Saúde e Produção Animal**, v. 13, p. 712-719, 2012.
- CRUZ, G. A. M.; ADAMI, M.; OLIVEIRA, V. L. Características anatômicas do plexo braquial de bicho-preguiça-de-coleira (*Bradypus torquatus* Illiger, 1811). **Revista Biotemas**, v. 26, n. 3, 2013.
- DINIZ, J. A. R. A. *et al.* Descrição anatômica dos músculos do membro torácico da preguiça-comum (*Bradypus variegatus*). **Acta Scientiae Veterinariae**, v. 46, p. 1601, 2018.
- DYCE, K. M.; SACK, W. O.; WENSING, C. J. G. Tratado de Anatomia Veterinária, 5ª edição. **Rio de Janeiro-RJ. Elsevier Editora Ltda**, 2019.

EISENBERG, J. F. & REDFORD, K. H. 1999. **Mammals of the neotropics the central neotropics**. Chicago, University of Chicago Press. Vol.3: p 93-94.

EMMONS, L.H., FEER, F. **Neotropical rainforest mammals: a field guide.1ed**. University of Chicago Press, Chicago. 281p, 1990.

FELDHAMER, G. A.; DRICKAMER, L. C.; VESSEY, S. H.; MERRITT, J. F.; KRAJEWSKI, C. **MAMMALOGY: Adaptation, Diversity, Ecology**. 4 ed. Baltimore, Maryland: JHU Press, 2015.

FERNANDES, N. C. F. *et al.* **Ramos aórticos e rete mirabile dos membros locomotores de *Choloepus didactylus***. Tese de Doutorado. UFRA/Campus Belém, 2021.

FERREIRA, L. F.; ARAUJO, A.; CONFALONIERI, U.; CHAME, M. **Acanthocefalan [sic] eggs in animal coprolites from archaeological sites from Brazil**. Memórias do Instituto Oswaldo Cruz, Rio de Janeiro 84:201-203. 1989.

FONSECA, G. A. B.; HERRMANN, G.; LEITE, Y. L. R. *et al.* Lista anotada dos mamíferos do Brasil. Occasional Papers in Conservation Biology, v. 4, p. 1-38, 1996. *In*: OHANA, J. A. B., BERTASSONI, A., MIRANDA, F. R., MOURÃO, G. M., MIRANDA, G. H. B., COSTA, J. F. C., SILVA, K. F. M., FARIA-CORRÊA, M. A., BELENTANIS, C. S. Avaliação do Risco de Extinção de *Tamandua tetradactyla* (Linnaeus, 1758) no Brasil. **Avaliação do risco de extinção de Xenartros brasileiros**. Brasília, DF: ICMBio, 2015.

FOSSUM, T. W. 5. Ed. **Cirurgia de pequenos animais**. Ângela Manetti [*et al.*]. 4. Ed. Rio de Janeiro: Elsevier, 2022.

HAYSSSEN, V. *Tamandua tetradactyla* (Pilosa: *Myrmecophagidae*). **Mammalian Species**, v. 43, n. 875, p. 64-74, 2011.

HAYSSSEN, V.; TIENHOVEN, A. **Asdell's Patterns of Mammalian Reproduction: A Compendium of Species-Specific Data**. Ithaca, United States: Cornell University Press, p.49, 1993.

HOSSOTANI, C. M. S.; LUNA, H. S. Aspectos reprodutivos do tamanduá-mirim (*Tamandua tetradactyla*, Linnaeus, 1758). **Revista Brasileira de Reprodução Animal**, p. 95-98, 2016.

ICMBIO-INSTITUTO CHICO MENDES DE CONSERVAÇÃO DA BIODIVERSIDADE. **Livro Vermelho da Fauna Brasileira Ameaçada de Extinção: Volume I**. 1. Ed. Brasília, DF: ICMBio/MMA, 2018.

INTERNATIONAL COMMITTEE ON VETERINARY GROSS ANATOMICAL NOMENCLATURE – ICVGAN; WORLD ASSOCIATION OF VETERINARY ANATOMISTS – WAVA. **Nomina Veterinária**. 6. Ed. Hanover (Alemanha), Ghent (Bélgica), Columbia, MO (Estados Unidos da América), Rio de Janeiro (Brasil): Comitê Editorial, 178p. 2017.

JOHNSON, A. L. Management of Specific Fractures. *In*: FOSSUM, T. W. **Small Animal Surgery**. 5ed. St. Louis: Elsevier, cap. 33, p. 1106-1214, 2022.

KARDONG, K.V. **Vertebrados Anatomia Comparada, Função e Evolução**. 5. Ed. São Paulo: Rocca, p.439-485, 2010

- KEALY, J. K. **Radiologia e ultrassonografia do cão e do gato**. Rio de Janeiro: Elsevier, 2012.
- KÖNIG, H.E., LIEBICH H-G. **Anatomia dos Animais Domésticos-: Texto e Atlas Colorido**. Artmed Editora, 2021
- LATORRE R. **Atlas de ortopedia em cães e gatos: anatomia e abordagens cirúrgicas de ossos e articulações**. São Paulo: Medvet, p. 202, 2012.
- LIMA, A. L. S. N. *et al.* **Descrição de acesso cirúrgico para osteossíntese de braço e antebraço da preguiça-real (*Choloepus didactylus* Linnaeus, 1758)**, 2019.
- LIMA, A.R. *et al.* Miologia comparada do membro torácico de macaco-prego e macaco-da-noite. **Acta sci. vet. (Online)**, p. 1-8, 2017.
- LINS, F.L.M. *et al.* Anátomo-radiografia dos ossos longos do membro torácico do *Tamandua tetradactyla*. **Revista Brasileira de Ciência Veterinária**, v. 26, n. 3, 2019.
- LUACES, J.P. *et al.* **The rete mirabile of the tail, an effective site for sampling sterile blood from armadillos (*Dasypodidae*, *Xenarthra*)**. Italian Journal of Zoology, 78, 63-69, 2011.
- MACKEY, E. B. *et al.* Clinical technique: application of computed tomography in zoological medicine. **Journal of exotic pet medicine**, v. 17, n. 3, p. 198-209, 2008.
- MAGALHÃES, T. V. **Descrição de acessos cirúrgicos e corredores seguros do membro torácico, por meio de estudo anatômico da musculatura de tamanduá-bandeira (*Myrmecophaga thidactyla*)**. 2022.
- MARTINS, D. M. *et al.* **Determinação de acesso cirúrgico para osteossíntese em membro torácico de *Bradypus variegatus***. Tese de Doutorado. Universidade Federal Rural da Amazônia, 2017.
- MCDONALD, H. G., S. F.; VIZCAINO, M. S.; BARGO. Skeletal anatomy and the fossil history of the Vermilingua. Pp. 64-78 *In: The biology of the Xenarthra* (S. F. Vizcaino and W. J. Loughry, eds.). University of Florida Press, Gainesville. 2008
- MEDRI, I. M.; MOURÃO, G. M.; RODRIGUES, F. H. G. Ordem pilosa. **Mamíferos do Brasil**, v. 2, p. 91-106, 2011.
- MIRANDA, F. **Manutenção de tamanduás em cativeiro**. Editora Cubo, 2012.
- MIRANDA, F., CHIARELLO, A. G., ROHE, F., & MOURÃO, G. **Avaliação do risco de extinção de Xenartros brasileiros**. Brasília, DF: ICMBio. 2015.
- MIRANDA, F. Cingulata (Tatus) e pilosa (Preguiças e Tamanduás) *In: CUBAS, Z.S.; SILVA, J.C.R.; CATÃO-DIAS, J.L. Tratado de animais selvagens: Medicina Veterinária*. São Paulo: Roca, 2007.
- MONTGOMERY, G.G. 1985. Movements, foraging and food habits of the four extant species of Neotropical Vermilinguas (Mammalia: Myrmecophagidae). Pp. 365-377. *In: Montgomery, G.G. (ed.). The Evolution and Ecology of Armadillos, Sloths, and Vermilinguas*. Smithsonian Institution Press, Washington and London. 451p. *In: OHANA, J. A. B., BERTASSONI, A., MIRANDA, F. R., MOURÃO, G. M., MIRANDA, G. H. B., COSTA, J. F. C., SILVA, K. F. M., FARIA-CORRÊA, M. A., BELENTANIS, C. S. Avaliação do Risco de Extinção de*

Tamandua tetradactyla (Linnaeus, 1758) no Brasil. **Avaliação do risco de extinção de Xenartros brasileiros**. Brasília, DF: ICMBio, 2015.

NASCIMENTO, R. M. et al. **Origem e distribuição antimerica dos nervos do plexo braquial em preguiça-de-garganta-marrom (*Bradypus variegatus* Schinz, 1825)(*Bradypodidae*, *Pilosa*)**. Dissertação de Mestrado. UFRRJ, 2018.

NOSS, A.J.; CUÉLLAR, R.L. & CUÉLLAR, E. 2008. Exploitation of xenarthrans by the Guarani-Isoseño indigenous people of the Bolivian Chaco: comparisons with hunting by other indigenous groups in Latin America, and implications for conservation. Pp. 244–254. *In*: VIZCAÍNO, S.F. & LOUGHRY, W.J. (eds.), *The Biology of the Xenarthra*. University Press of Florida, Gainesville. 370p. *In*: OHANA, J. A. B., BERTASSONI, A., MIRANDA, F. R., MOURÃO, G. M., MIRANDA, G. H. B., COSTA, J. F. C., SILVA, K. F. M., FARIA-CORRÊA, M. A., BELENTANIS, C. S. **Avaliação do Risco de Extinção de *Tamandua tetradactyla* (Linnaeus, 1758) no Brasil. Avaliação do risco de extinção de Xenartros brasileiros**. Brasília, DF: ICMBio, 2015.

NOWAK, R.M. 1999. Walker's Mammals of the World. V. 1. 6. Ed. The Johns Hopkins University Press, Baltimore and London. 836p. *In*: OHANA, J. A. B., BERTASSONI, A., MIRANDA, F. R., MOURÃO, G. M., MIRANDA, G. H. B., COSTA, J. F. C., SILVA, K. F. M., FARIA-CORRÊA, M. A., BELENTANIS, C. S. **Avaliação do Risco de Extinção de *Tamandua tetradactyla* (Linnaeus, 1758) no Brasil. Avaliação do risco de extinção de Xenartros brasileiros**. Brasília, DF: ICMBio, 2015.

O'DEA, J. D. The mammalian *rete mirabile* and oxygen availability. **Comparative Biochemistry and Physiology**. V. 95A, n. 1, pp. 23-25, 1990.

OHANA, J. A. B., BERTASSONI, A., MIRANDA, F. R., MOURÃO, G. M., MIRANDA, G. H. B., COSTA, J. F. C., SILVA, K. F. M., FARIA-CORRÊA, M. A., BELENTANIS, C. S. **Avaliação do Risco de Extinção de *Tamandua tetradactyla* (Linnaeus, 1758) no Brasil. Avaliação do risco de extinção de Xenartros brasileiros**. Brasília, DF: ICMBio, 2015.

PACHECO, L.; PACHECO, K.O.M. Osteossíntese de úmero com a utilização de placa e pino intramedular para estabilização de fratura em um filhote de bugio preto. **Veterinária Notícias**, v. 27, n. 2, p. 60-71, 2021.

PAGLIA, A.P.; FONSECA, G.A.B.; RYLANDS, A.B.; HERRMANN, G.; AGUIAR, L.M.S.; CHIARELLO, A.G.; LEITE, Y.L.R; COSTA, L.P.; SICILIANO, S.; KIERULFF, M.C.M.; MENDES, S.L.; TAVARES, V.C.; MITTERMEIER, R.E. & PATTON, J.L. 2012. Lista anotada dos mamíferos do Brasil. 2ª Edição. *Occasional Papers in Conservation Biology*, 6: 1-76. *In*: OHANA, J. A. B.; BERTASSONI, A.; MIRANDA, F. R.; MOURÃO, G. M., MIRANDA; G. H. B., COSTA; J. F. C., SILVA, K. F. M.; FARIA-CORRÊA, M. A.; BELENTANIS, C. S. **Avaliação do Risco de Extinção de *Tamandua tetradactyla* (Linnaeus, 1758) no Brasil. Avaliação do risco de extinção de Xenartros brasileiros**. Brasília, DF: ICMBio, 2015.

PARAÍSO, Educação Ambiental Mata. Bicho da vez. Ed. 23. *Tamandua tetradactyla*. Museu de Zoologia João Moojen. UFV. 2017.

PIERMATTEI, D. L; FLO, G. L; DECAMP, C. E. **Ortopedia e tratamento das fraturas dos pequenos animais**. 4. Ed. São Paulo: Manole, 2009.

PINTO, A.C.B.C.F. Radiologia. In: CUBAS, Z.S.; SILVA, J.C.R.; CATÃO-DIAS, J.L. **Tratado de animais selvagens: Medicina Veterinária**. São Paulo: Roca, 2007. Chap.56, p. 896-919.

POLANIA-GUZMÁN, P. V.; VÉLEZ-GARCÍA, J. F. Gross anatomical adaptations of the craniolateral forearm muscles in *Tamandua mexicana* (Xenarthra: Myrmecophagidae): development of accessory muscles and rete mirabile for its arterial supply. **Heliyon**, v. 5, n. 8, 2019.

POLLY, P.D. Limbs in mammalian evolution. In: HALL, B.K. (ed.). **Fins into Limbs: Evolution, Development, and Transformation**. Chicago: University of Chicago Press, p. 245-268. 2007.

RELVA, C. L., **Bases anatômicas para os principais acessos cirúrgicos ao membro torácico do cão**. Dissertação (Mestrado). Universidade de Trás-os-montes e Alto Douro, Vila Real, 2010.

ROBERTO, L. R. O. *et al.* Anatomical Description of the Gracilis Muscle in Lesser Anteater (*Tamandua tetradactyla*). **Revista de Medicina Veterinaria**, v. 1, n. 45, p. 6, 2022.

RODRIGUES, F.H.G. & MARINHO FILHO, J.S. 2003. Diurnal Rest Sites of Translocated Lesser Anteaters (*Tamandua tetradactyla*) in the Cerrado of Brazil. *Edentata*. 5: 44-46. In: OHANA, J. A. B., BERTASSONI, A., MIRANDA, F. R., MOURÃO, G. M., MIRANDA, G. H. B., COSTA, J. F. C., SILVA, K. F. M., FARIA-CORRÊA, M. A., BELENTANIS, C. S. Avaliação do Risco de Extinção de *Tamandua tetradactyla* (Linnaeus, 1758) no Brasil. **Avaliação do risco de extinção de Xenartros brasileiros**. Brasília, DF: ICMBio, 2015.

RODRIGUES, F.H.G. *et al.* **Diurnal rest sites of translocated lesser anteaters (*Tamandua tetradactyla*) in the Cerrado of Brazil**. *Edentata* 5: 44-46. 2008.

SERAKIDES, R. Ossos e articulações. **Patologia veterinária**, 2019.

SESOKO, N. F. **Estudo anatômico e imaginológico do braço e da coxa em tamanduá-bandeira (*Myrmecophaga tridactyla*-Linnaeus, 1758) para a determinação de acesso cirúrgico**. Dissertação de Mestrado. UNESP, 2012.

SILVA, D. B. *et al.* Aspectos anatômicos dos músculos do antebraço de *Myrmecophaga tridactyla*. **Acta Veterinaria Brasilica**, v. 15, n. 1, p. 60-65, 2021.

SIMPSON, G. G. The principles of classification and a classification of mammals. **Bulletin of the American Museum of Natural History** 85:1-350. 1945.

SOUZA, P. R. **Anatomia Dos Músculos Do Ombro, Braço E Plexo Braquial Do Tamanduá-Bandeira (*Myrmecophaga tridactyla*, Linnaeus, 1758)**. Tese de Doutorado. UFG, 2013.

SPAULDING, K.; LOOMIS, M.R. Principles and applications of computed tomography and magnetic resonance imaging in zoo wildlife medicine. In: FOWLER, M.E.; MILLER, R.E. **Zoo and wild animal medicine: current therapy**. Chap.13. p.83-88. 4ed. Philadelphia: Saunders, 1999.

SUPERINA, M. & ABBA, A.M. **The 2010 Anteater Red List Assessment**. *Edentata* 11(2):96-115. 2010

SUPERINA, M. Um passeio pela biologia dos tamanduás. *In*: MIRANDA, F. **Manutenção de tamanduás em cativeiro**. São Carlos: Editora Cubo, 2012.

TAYLOR, B.K. The **Anatomy of the forelimb in the anteater (*Tamandua*) and its functional implications**. *J. Morphol.*, n.157, p.347-368, 1978.

TONG, K.; GUIOT, L. P. Minimally invasive plate osteosynthesis of fractures of the radius and ulna in a primate. **Veterinary and Comparative Orthopaedics and Traumatology**, v. 26, n. 05, p. 416-420, 2013.

TORRES, A. A. A. *et al.* **Estudo observacional de afecções da superordem Xenarthra de vida livre e cativeiro no Brasil**. 2019.

TROVATI, R.G. & BRITO, B.A. Nota sobre deslocamento e área de uso de tamanduá-mirim (*Tamandua tetradactyla*) translocado no Cerrado brasileiro. *Neotropical Biology and Conservation*, 4(3): 144-149. 2009. *In*: OHANA, J. A. B.; BERTASSONI, A.; MIRANDA, F. R.; MOURÃO, G. M.; MIRANDA, G. H. B.; COSTA, J. F. C.; SILVA, K. F. M.; FARIA-CORRÊA, M. A.; BELENTANIS, C. S. Avaliação do Risco de Extinção de *Tamandua tetradactyla* (Linnaeus, 1758) no Brasil. **Avaliação do risco de extinção de Xenartros brasileiros**. Brasília, DF: ICMBio, 2015.

UCHÔA, R. N. *et al.* **Descrição anatômica do plexo braquial e dos pontos de bloqueio anestésico em preguiça comum**. Dissertação de Mestrado. UFRA-Campus Belém. 2019.