ATLAS

HISTOLOGIA DO APARELHO DIGESTÓRIO DO PATO DOMÉSTICO

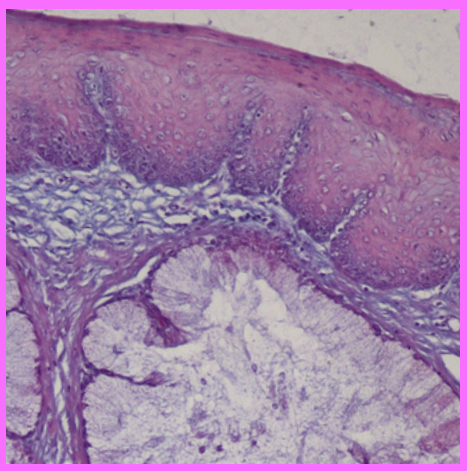



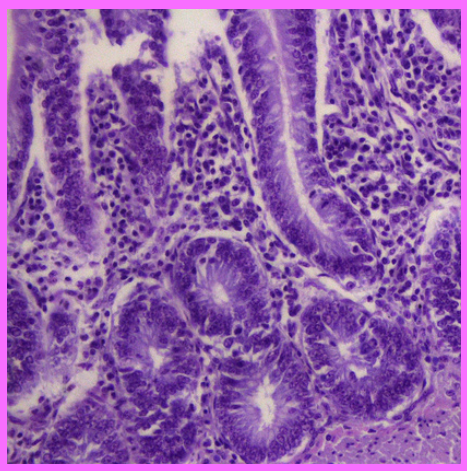

Jordana Costa de Paiva
Max Alex Santos Ferreira
Luís Eduardo Seabra de Freitas
Edgar Sergio da Costa Cardoso
Elane Guerreiro Giese
Rogério Antonio Ribeiro Rodrigues
Ricardo Luis Sousa Santana
Elaine Lopes de Carvalho

UNIVERSIDADE FEDERAL RURAL DA AMAZÔNIA

ATLAS

HISTOLOGIA DO APARELHO DIGESTÓRIO DO PATO DOMÉSTICO

AUTORES

Jordana Costa de Paiva

Max Alex Santos Ferreira

Luís Eduardo Seabra de Freitas

Edgar Sergio da Costa Cardoso

Elane Guerreiro Giese

Rogério Antonio Ribeiro Rodrigues

Ricardo Luis Sousa Santana

Elaine Lopes de Carvalho

Todos os direitos autorais reservados para os autores.
É vedada nos termos da lei, a reprodução de parte ou do todo desta obra.

Dados Internacionais de Catalogação na Publicação (CIP)
(Câmara Brasileira do Livro, SP, Brasil)

Atlas histologia do aparelho digestório do pato doméstico [livro eletrônico]. --
Belém, PA : Ed. dos Autores, 2026.
PDF
Vários autores.
ISBN 978-65-02-52449-7
1. Aparelho digestivo 2. Atlas - Zoologia 3. Aves - Anatomia 4. Aves - Doenças 5. Veterinária.

26-418496.0 CDD-591

Índices para catálogo sistemático:

1. Atlas : Animais 591

Livia Dias Vaz - Bibliotecária - CRB-8/9638

PREFÁCIO

A elaboração deste atlas teve como motivação o projeto de pesquisa de iniciação científica da primeira autora, Jordana Costa de Paiva. A pesquisa teve como objetivo identificar os órgãos parasitados por helmintos, visando subsidiar estudos sobre a interação parasito-hospedeiro em patos domésticos (*Cairina moschata*) oriundos da Ilha de Marajó. No decorrer do projeto, foram analisados tecidos considerados saudáveis, o que possibilitou o aproveitamento dessas amostras para desenvolver uma caracterização morfológica detalhada de suas estruturas.

A compreensão da morfologia dessa espécie é fundamental para que os profissionais da área possam reconhecer e distinguir, com precisão, as condições fisiológicas das alterações patológicas. Tal conhecimento torna-se ainda mais relevante diante do expressivo aumento no consumo de carne de Anseriformes nos últimos anos, reforçando a necessidade de aprofundamento nos aspectos anatômicos e histológicos dessas aves, a fim de embasar práticas de inspeção, diagnóstico e manejo sanitário.

Assim, o presente atlas foi elaborado com o objetivo de auxiliar estudantes, médicos veterinários, zootecnistas e demais profissionais, promovendo o acesso ao conhecimento científico e estimulando a realização de novas pesquisas sobre essa espécie.

AGRADECIMENTOS

Agradeço imensamente a todos os autores que contribuíram ativamente para a elaboração deste atlas e acreditaram em seu potencial como instrumento inovador de aprendizagem para futuros médicos veterinários e demais profissionais da área. Destaco, ainda, a relevância do Laboratório de Histologia e Embriologia Animal (LHEA), espaço fundamental para a preparação e produção das imagens histológicas, coordenado pela Profa. Dra. Elane Guerreiro Giese, ambiente essencial para o desenvolvimento deste trabalho e a atuação da Pós doutoranda Elaine Lopes de Carvalho, mulheres inspiradoras na pesquisa científica.

Este trabalho é parte integrante do projeto de Pós-Doutorado Júnior de Elaine Lopes de Carvalho, financiado pelo Conselho Nacional de Desenvolvimento Científico e Tecnológico (CNPq – Brasil; nº 171044/2023-1), sob cuja orientação foi desenvolvido o Projeto de Iniciação Científica (PIBIC) da discente Jordana Costa de Paiva, primeira autora, com apoio da Fundação Amazônica de Amparo a Estudos e Pesquisas (FAPESPA), desenvolvido na Universidade Federal Rural da Amazônia.



SOBRE OS AUTORES



Jordana Costa de Paiva

Graduanda de Medicina Veterinária pela Universidade Federal Rural da Amazônia (UFRA). Aluna bolsista de Iniciação científica Fundação Amazônia de Amparo a Estudos e Pesquisas na Universidade Federal Rural da Amazônia (FAPESPA/UFRA). Membro da Associação Brasileira de Veterinária de Animais Selvagens (ABRAVAS).



Max Alex Santos Ferreira

Bacharel em Medicina Veterinária pela Universidade Federal Rural da Amazônia (UFRA). Aluno de mestrado pelo Programa de Pós Graduação em Saúde e Produção Animal na Amazônia da Universidade Federal Rural da Amazônia (PPG-SPAA/UFRA).



Edgar Sergio da Costa Cardoso

Bacharel em Medicina Veterinária pela Universidade Federal Rural da Amazônia (UFRA). Aluno de mestrado pelo Programa de Pós Graduação em Saúde e Produção Animal na Amazônia da Universidade Federal Rural da Amazônia (PPG-SPAA/UFRA).

SOBRE OS AUTORES



Elane Guerreiro Giese

Bacharela em Medicina Veterinária pela Universidade Federal Rural da Amazônia (UFRA). Mestra em Zoologia pelo Museu Paraense Emílio Goeldi (PPG-MPEG). Doutora pelo Programa de Pós-Graduação em Biologia de Agentes Infecciosos e Parasitários pela Universidade Federal do Pará (PPG-BAIP/UFPA). Coordenadora do Laboratório de Histologia e Embriologia Animal (LHEA) e do Laboratório de Microscopia Eletrônica de Varredura (MEV) da Universidade Federal Rural da Amazônia (UFRA). Membro do Colégio Brasileiro de Parasitologia Veterinária (CBPV).



Luís Eduardo Seabra de Freitas

Graduando de Medicina Veterinária pela Universidade Federal Rural da Amazônia (UFRA). Aluno do Programa Institucional Voluntário de Iniciação Científica na Universidade Federal Rural da Amazônia (PIVIC/UFRA).



Antonio Rogerio Rodrigues Ribeiro

Bacharel em Medicina Veterinária pela Universidade Federal Rural da Amazônia (UFRA), atuou no Laboratório de Histologia e Embriologia Animal (LHEA/UFRA) entre 2011 e 2026, desenvolvendo pesquisas em morfologia animal, parasitologia veterinária (helmintologia) e microscopia de luz e eletrônica de varredura. Pelo Programa de Pós-Graduação em Saúde e Produção Animal na Amazônia (PPGSPAA/UFRA), concluiu o Mestrado Acadêmico (2017–2020) e o Doutorado (2022–2026). Possui Mestrado Profissional em Análises Clínicas, com ênfase em Diagnóstico Veterinário, pela Universidade Federal do Pará (UFPA, 2022–2024), no qual desenvolveu o Procedimento Operacional Padrão para preparação de lâminas histológicas aplicado ao LHEA/UFRA.

SOBRE OS AUTORES



Ricardo Luis Sousa Santana

Bacharel em Medicina Veterinária pela Universidade Federal Rural da Amazônia (UFRA). Mestre e doutor pelo Programa de Pós Graduação em Saúde e Produção Animal na Amazônia da Universidade Federal Rural da Amazônia (PPG-SPAA/UFRA). Presidente da Associação de Proteção Ambiental Veterinários da Amazônia (ASPAVA).



Elaine Lopes de Carvalho

Bacharela em Medicina Veterinária e Especializada em Clínica Cirúrgica de Animais de Companhia pela Universidade Federal Rural da Amazônia(UFRA). Mestra e doutora pelo Programa de Pós-Graduação em Saúde e Produção Animal na Amazônia da Universidade Federal Rural da Amazônia (PPG-SPAA/UFRA). Pós-doutorado em Parasitologia Animal. Membro do Colégio Brasileiro de Parasitologia Veterinária (CBPV) e da Associação de Proteção Ambiental Veterinários da Amazônia (ASPAVA).

SUMÁRIO

CAPÍTULO 1

1. **INTRODUÇÃO SOBRE O PATO DOMÉSTICO (*Cairina moschata*)** 11

CAPÍTULO 2

2. **Materiais e métodos**

2.1. Coleta de materiais 14
2.2. Identificação de órgão 14
2.3. Processamento histológico 15
2.4. Registros fotográficos 16
2.5. Aspectos éticos 16

CAPÍTULO 3

3. **SISTEMA DIGESTÓRIO**

3.1. Anatomia

- Língua 19
- Esôfago 20
- Proventrículo 21
- Ventrículo 22
- Duodeno, Jejuno e Íleo 23
- Cólon e cecos 24
- Cloaca 25
- Órgãos acessórios 26

3.2. Histologia

- Língua 30
- Esôfago 32
- Proventrículo 35
- Ventrículo 37
- Duodeno, Jejuno e Íleo 40
- Cólon 43
- Ceco 44
- Cloaca 45
- Fígado 46
- Vesícula biliar 49
- Pâncreas 51

4. **CONSIDERAÇÕES FINAIS** 54

1

INTRODUÇÃO

SOBRE O **PATO DOMÉSTICO**

1. INTRODUÇÃO AO PATO DOMÉSTICO

Os patos domésticos (*Cairina moschata*) fazem parte da ordem anseriforme, juntamente com outras aves domésticas como os marrecos (*Anas plathyrhynchos*) e os gansos (*Anser anser*/*A. cygnoides*). São considerados animais aquáticos, mas possuem contato com o ambiente terrestre, seu habitat se caracteriza pela proximidade das águas como rios, várzeas e mares calmas. Possui distribuição cosmopolita, mas não ocorrem no continente Antártico (Cubas et al., 2014).

É notório a crescente participação desse anseriforme no mercado interno de avicultura Brasileira. Segundo o relatório da Associação Brasileira de Proteína Animal (ABPA), observou-se que o destino da produção da carne de pato dentro do comércio local representava 28,32% em 2024, fazendo a diferença dessa porcentagem com o ano de 2023, houve um aumento de 2,38%, evidenciando a expansão gradual e consistente da carne de pato no cenário nacional ao longo dos últimos anos.

Embora o dimorfismo sexual seja considerado discreto na maioria das espécies da ordem Anseriformes, em Cairina moschata observa-se diferença evidente, sendo o macho, em geral, maior que a fêmea (Cubas et al., 2014). A espécie apresenta corpo alongado, pescoço de comprimento médio com curvatura característica e membros pélvicos dotados de membrana interdigital, adaptação morfofuncional que favorece a locomoção aquática (Eiras, 2023).

Outra característica relevante associada ao hábito aquático é a plumagem densa e abundante em penugem, que contribui para o isolamento térmico. Ademais, a presença da glândula uropigiana, responsável pela secreção de substância oleosa distribuída pela ave durante o comportamento de limpeza (preening), promove a impermeabilização das penas, favorecendo a flutuabilidade e a proteção contra a umidade (Cubas et al., 2014).

Figura 1: Ave da espécie *Cairina moschata domestica* (pato doméstico).



Fonte: Elaine Lopes de Carvalho

REFERÊNCIAS

1. ABPA – Associação Brasileira de Proteína Animal. **Relatório anual 2025**. São Paulo: ABPA, 2025.

2. CUBAS, Z. S.; SILVA, J. C. R.; CATÃO-DIAS, J. L. **Tratado de Animais Selvagens**. São Paulo: Roca; 2014.

3. EIRAS, J.F. Avicultura: criação de pato regional. Marituba: EMATER-Pará, 2023. 37 p. (**Manual Técnico**; 6). ISSN 2317-9252.

2

MATERIAIS & MÉTODOS

2.1. COLETA DE MATERIAIS

Foi realizada a coleta de material biológico (Figura 2A) de cinco patos domésticos, sendo quatro oriundos do município de Soure, na Ilha de Marajó, e dois proveniente da região metropolitana de Belém. Para a obtenção dos fragmentos teciduais, empregaram-se técnicas padronizadas de necropsia em aves, com o objetivo de identificar possíveis alterações macroscópicas.

Os órgãos foram seccionados em fragmentos com espessura entre 0,5 e 1,0 cm, acondicionados em cassetes histológicos (clivagem) e fixados em formaldeído tamponado a 10% por um período de 24 horas (Figura 2B).

Durante o procedimento de coleta, adotaram-se cuidados específicos no manuseio dos tecidos, a fim de evitar manipulação excessiva, especialmente nas regiões destinadas à análise. Para preservar a integridade morfológica das amostras, utilizaram-se instrumentais cirúrgicos adequados (Figura 2C), evitando-se, sempre que possível, o contato direto com as áreas de interesse.

Esse rigor técnico foi fundamental para garantir a qualidade dos cortes histológicos e a fidedignidade das análises microscópicas subsequentes.

Figura 2: (A) Realização da necropsia para evidenciação dos órgãos internos; **(B)** Material utilizado para fixação e preservação de amostras biológicas, utilizando o formaldeído tamponado a 10%; **(C)** Conjunto de instrumentais cirúrgicos para a realização da necropsia.

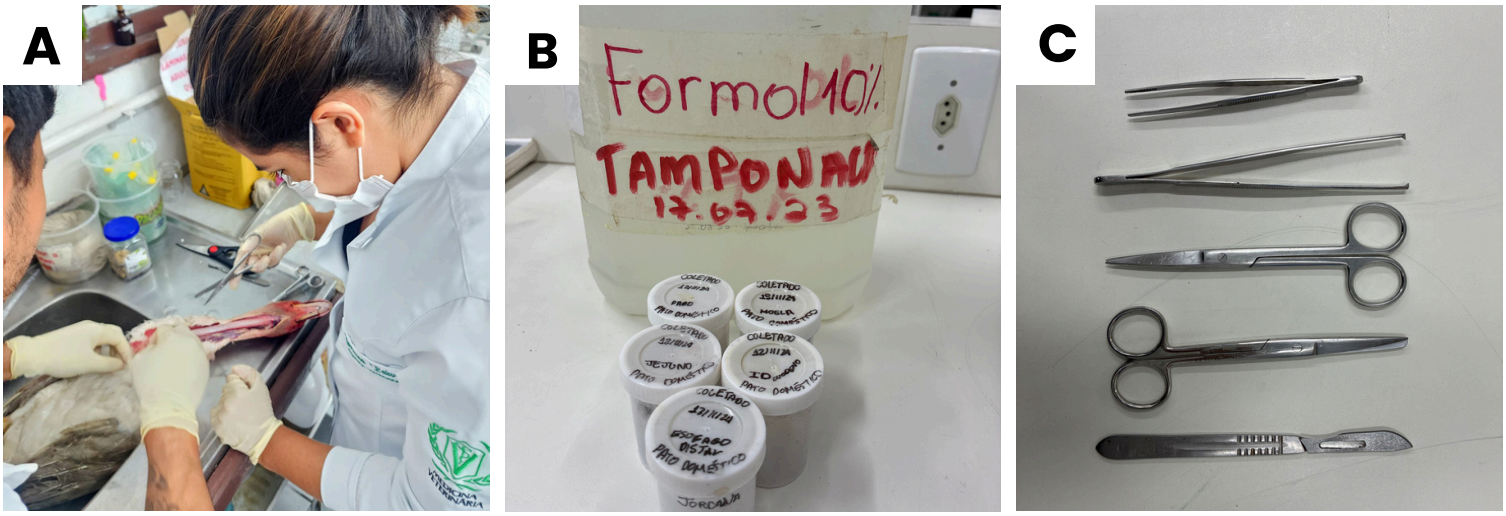

Fonte: Jordana Costa de Paiva

2.2. IDENTIFICAÇÃO DOS ÓRGÃOS

Realizou-se a abertura da cavidade celomática com o objetivo de reconhecer topograficamente a disposição do trato digestório. Esse procedimento possibilitou a correta identificação dos órgãos e tecidos, permitindo a coleta adequada dos fragmentos destinados à análise histológica.

2.3. **PROCESSAMENTO HISTOLÓGICO**

O processamento histológico seguiu em conformidade com o descrito por Rodrigues (2024). As amostras foram acondicionadas em recipientes contendo formaldeído tamponado a 10% (Figura 2B), permanecendo por 24 horas para adequada fixação. Posteriormente, foram submetidas ao processo de desidratação em concentrações crescentes de etanol (70% a 100%) (Figura 3A), com permanência de uma hora em cada solução.

A etapa de clarificação foi realizada em dois banhos de xilol (Figura 3B), durante 20 minutos cada. Em seguida, procedeu-se à infiltração por meio de três banhos sucessivos em parafina líquida, mantida em estufa a 60 °C (Figuras 3C–D), culminando na inclusão em blocos.

Os blocos obtidos foram submetidos à microtomia (Figuras 3E–F) e os cortes foram distendidos em banho-maria para transferência para lâminas de vidro (Figura 3G). Em seguida, as lâminas foram acondicionadas em suporte apropriado e levadas à estufa a 60 °C para secagem por 24 horas (Figuras 3H–I), assegurando adequada aderência tecidual. Por fim, as lâminas foram desparafinizadas em xilol, reidratadas em série alcoólica decrescente (100%, 90%, 80%, 70%, 50% e 30%), lavadas em água destilada e submetidas às colorações de Hematoxilina e Eosina e Tricrômico de Gomori para análise em microscopia de luz.

Figura 3: (A) e (B) Bateria de desidratação e clarificação, respectivamente; **(C)** Equipamento de estufa utilizado durante o processamento histológico; **(D)** Recipiente que foram utilizados para a infiltração em parafina; **(E), (F)** Micrótomo utilizado para a obtenção de cortes histológicos e tecido em bloco para o processamento de corte. **(G)** Fragmentos de parafina contendo amostras teciduais em banho maria; **(H)** Lâminas histológicas e **(I)** secagem das lâminas em estufa a 60°C.



Fonte: Jordana Costa de Paiva

Figura 3 : cont.



Fonte: Jordana Costa de Paiva

2.4. REGISTROS FOTOGRÁFICOS

As imagens foram obtidas por meio do microscópio Leica DM 2500 com sistema de captura digital Leica DFC310 FX, usando o Leica Application Suite Software V4.4 (**Figuras 4A-C**).

Figura 4: (A) Autora avaliando as lâminas após a coloração por meio de microscópio com sistema de captura acoplado; **(B) e (C)** Microscópio óptico binocular acoplado a sistema de captura e visualização digital de imagens, utilizado para a análise histológica das amostras e realização de micrografias.

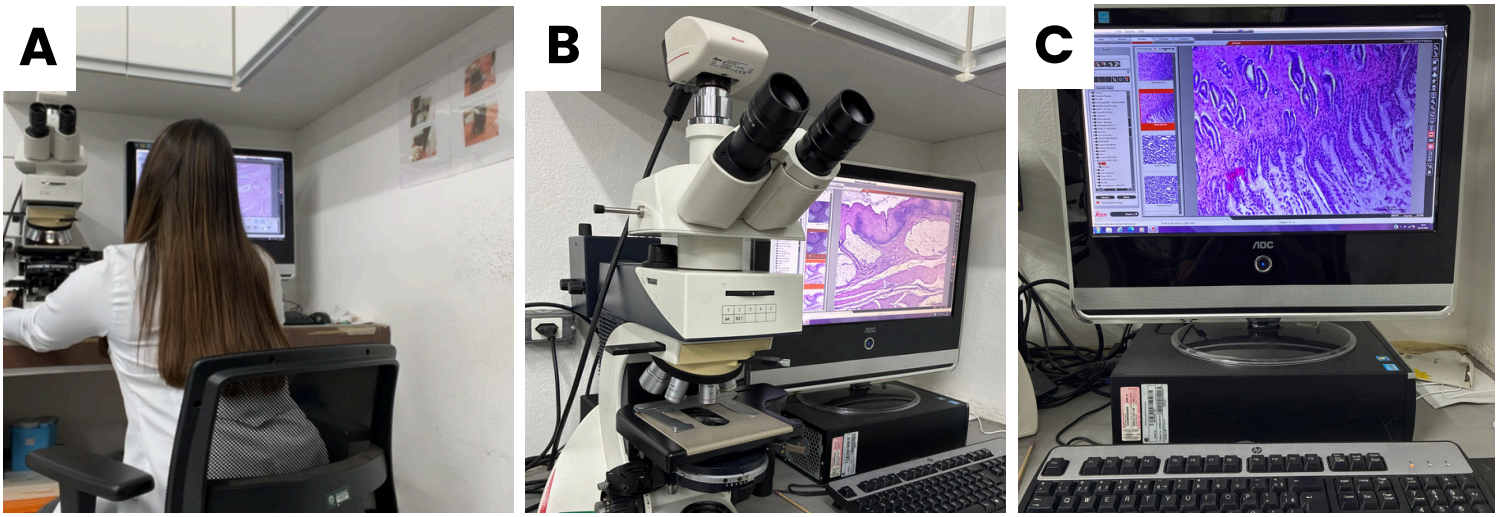

Fonte: Jordana Costa de Paiva

2.5. ASPECTOS ÉTICOS

O trabalho possui autorização do Comissão de ética no uso de animais da Universidade Federal Rural da Amazônia – **CEUA/UFRA nº 7809140122**.

3

SISTEMA DIGESTÓRIO

3.1 **ANATOMIA**

O sistema digestório do pato doméstico apresenta adaptações morfofuncionais compatíveis com dieta onívora e hábitos aquáticos (Sick, 1997; De Carvalho, 2020). Caracteriza-se pela ausência de dentes e por esôfago distensível, sem papo verdadeiro. O estômago é dividido em proventrículo glandular e moela muscular, responsável pela trituração mecânica do alimento, auxiliada por gastrolitos. O intestino possui cecos pares bem desenvolvidos, relacionados à fermentação microbiana. O trato digestório termina na cloaca, e o trânsito alimentar é relativamente rápido (Santos et al., 2012).

Figura 5: (A) Vista macroscópica de um pato após abertura da cavidade celômica, evidenciando os órgãos internos. **(B)** Observa-se o sistema digestório exposto, apresentado de forma isolada. Além disso, evidencia o esôfago, seguido pelo proventrículo e ventrículo (moela), intestino e cloaca.

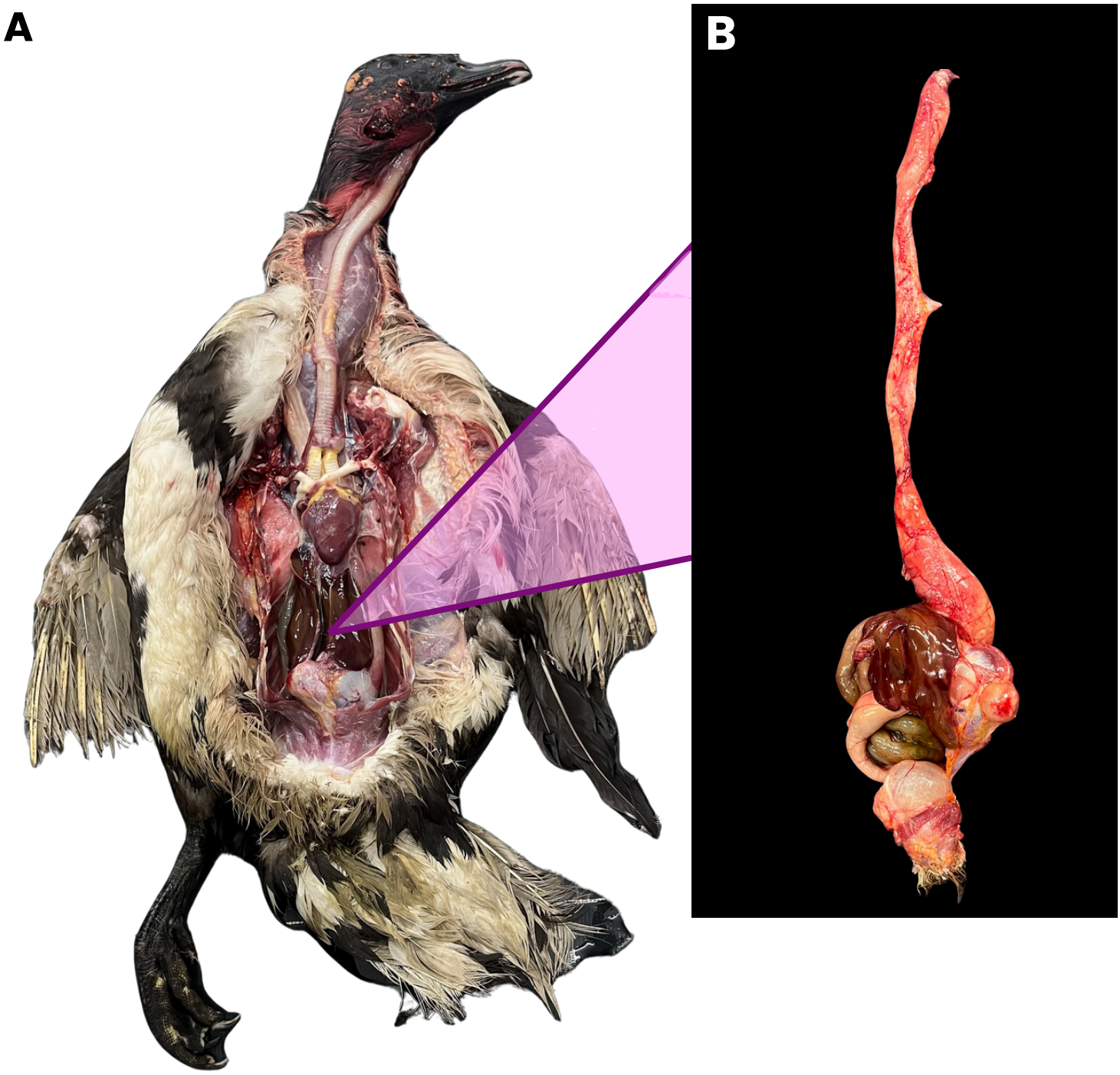

3.1 **ANATOMIA**

- Língua

A língua é um órgão do assoalho da cavidade oral com morfologia fortemente condicionada pela interação com o bico e pelo padrão alimentar. Macroscopicamente, pode ser descrita em ápice, corpo e raiz (Konig; Liebich, 2021).

Figura 6: Língua de pato doméstico evidenciada após dissecação **(A)**, em vista dorsal da cavidade orofaríngea, com ampliações destacando detalhes anatômicos. Observa-se a ponta da língua (T), o corpo da língua (*) e sua íntima relação com o assoalho da orofaringe **(B)**. Ao longo da superfície dorsal, nota-se o sulco lingual mediano, bem definido, estendendo-se longitudinalmente desde o ápice em direção à porção caudal da língua **(C)**.

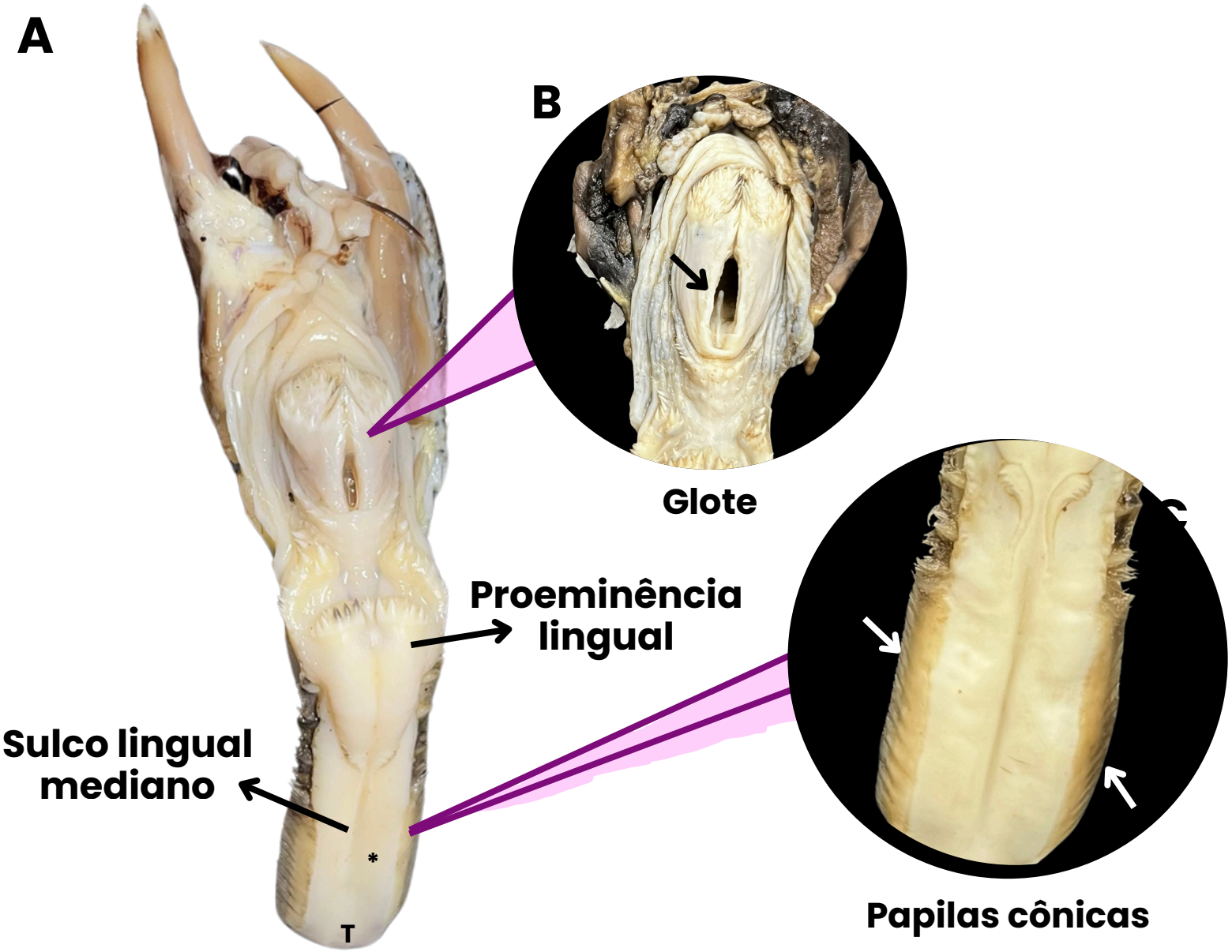

- Esôfago

O esôfago começa desde a extremidade caudal do monte laríngeo, situando-se dorsalmente à traqueia, e se estende até a região torácica (Klasing, 1999; Konig e Liebich, 2021). Ao longo do seu trajeto, passa ventralmente ao pulmão até chegar no proventrículo. Durante a abertura desse seguimento, é possível observar que a mucosa possui presença de pregas longitudinais (Konig e Liebich, 2021). De acordo com Klasing (1999), essa conformação anatômica permite com que esse esôfago consiga se dilatar e contrair, o que facilita a passagem de alimentos maiores sem causar desconforto ao animal.

Figura 7: (A) Vista macroscópica de um corte transversal do esôfago de pato, evidenciando o lúmen do órgão; **(B)** Aspecto macroscópico do esôfago de pato após exposição, ainda íntegro, apresentando formato alongado e tubular (colchete); **(C)** Esôfago de pato aberto longitudinalmente, permitindo a visualização direta da mucosa esofágica. Evidenciam-se pregas esofágicas longitudinais (seta branca).

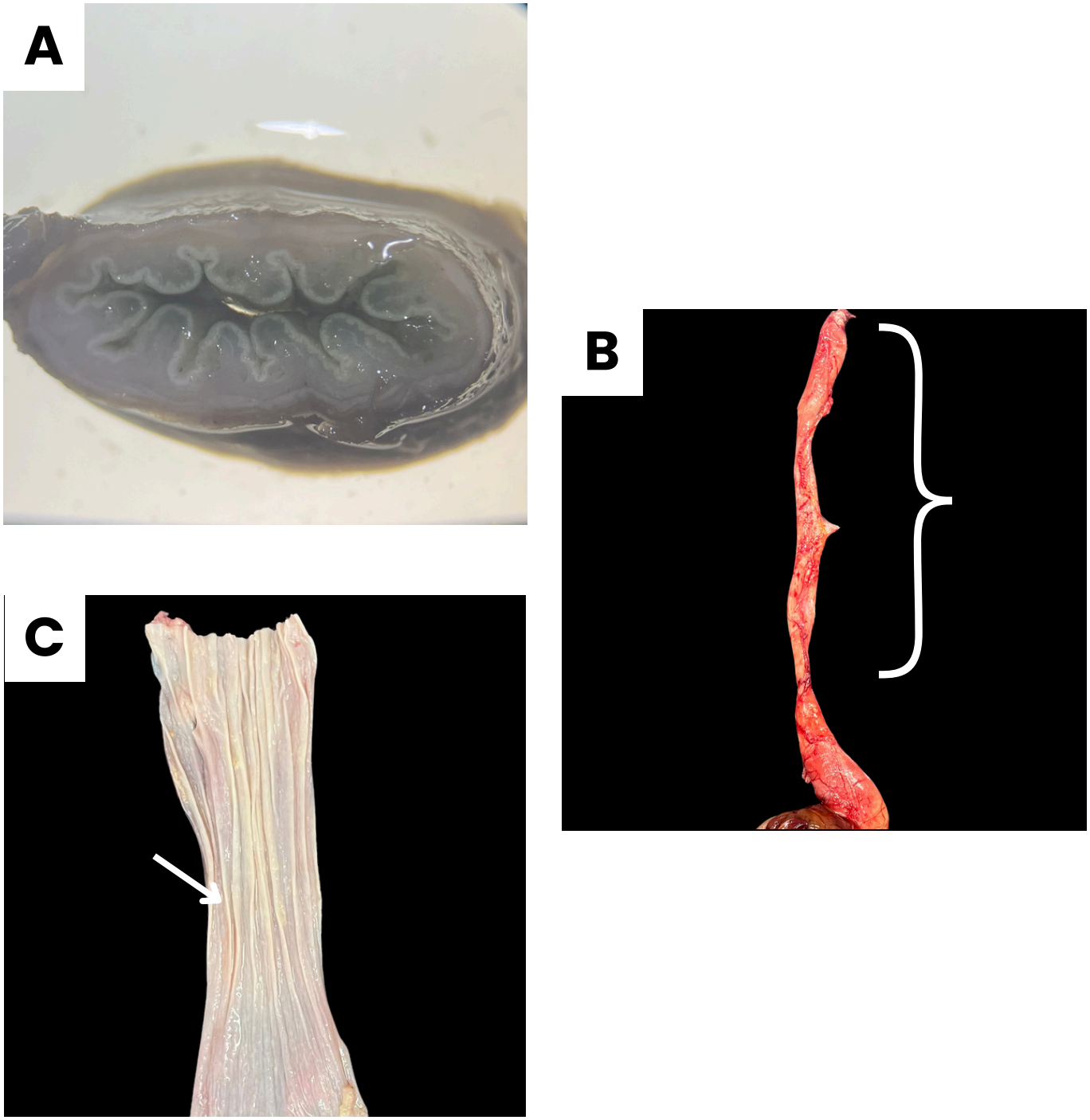

- Proventrículo

O proventrículo, também chamado de estômago glandular, é responsável pela produção de substâncias, como pepsinogênio e ácido clorídrico, que servem para pré-digerir a ingesta (Klasing, 1999; Konig e Liebich, 2021). Com auxílio de uma lupa, é possível observar a abertura dos ductos glandulares proventriculares (Hassan, 2012).

Figura 8: **(A)** Vista macroscópica de um corte longitudinal, evidenciando a mucosa do tubo que se destaca a presença da transição entre o esôfago e proventrículo chamada de istmo (seta vermelha); **(B)** Proventrículo de pato aberto longitudinalmente, com destaque para a mucosa interna, onde são perceptíveis múltiplos orifícios, correspondentes às aberturas das glândulas proventriculares (seta preta). Esses orifícios representam os ductos glandulares responsáveis pela liberação das secreções gástricas, conferindo à mucosa um aspecto pontilhado e irregular, característico do estômago glandular das aves. **(C)** Vista macroscópica do proventrículo em continuidade com o ventrículo (moela), evidenciando a organização anatômica (colchete).

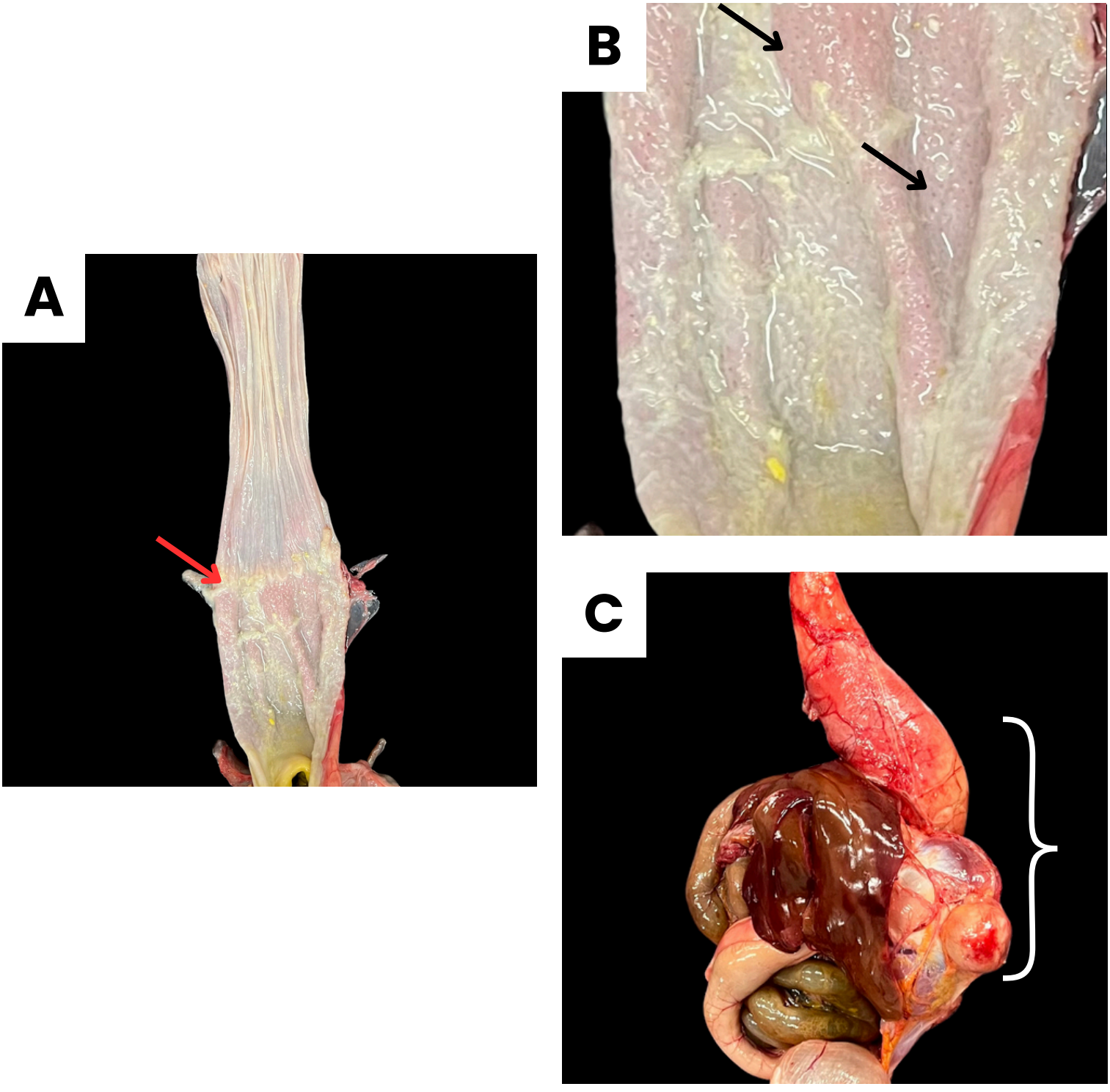

3.1 **ANATOMIA**

- Ventrículo

O ventrículo, também chamado de estômago muscular, cuja principal função é triturar os alimentos para diminuir o seu tamanho (Klasing, 1999), além disso, é uma boa adaptação que essas aves encontraram para substituir a função dos dentes, já que as aves não possuem dentes e sim o bico córneo (Konig; Liebich, 2021). Outro fator que favorece a trituração desses alimentos é a presença de pedras e partículas pequenas duras que são deglutidas juntamente com à alimentação, o que permite uma decomposição mecânica desse alimento (Konig; Liebich, 2021).

Figura 9: (A) Vista macroscópica do ventrículo (moela) de pato aberto, evidenciando a cutícula de coloração amarelada-esverdeada, que reveste internamente o órgão (seta branca). Essa camada apresenta aspecto espesso e rugoso. Observa-se ainda a parede muscular espessa (m) característica da moela. **(B)** Corte transversal do ventrículo (moela) de pato, permitindo a visualização da organização concêntrica das camadas. **(C)** Moela (*).

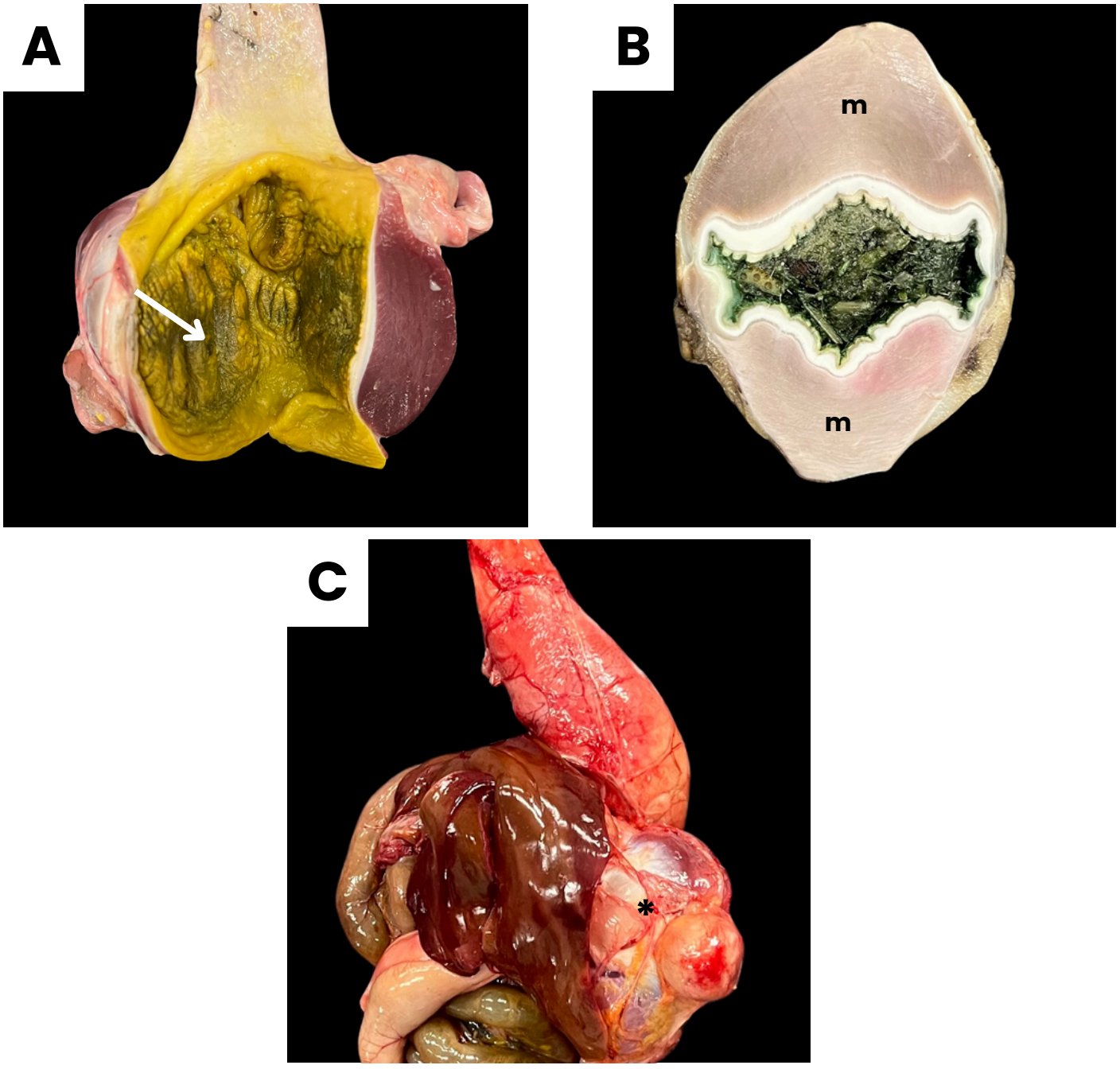

3.1 **ANATOMIA**

- Duodeno, Jejuno e Íleo

O intestino delgado é divido em 3 segmentos: duodeno, jejuno e íleo. O duodeno forma uma alça longa em formato de "U", a qual em seu centro está localizado o pâncreas. A partir desse formato, o duodeno é possível caracterizar o duodeno ascendente e descendente (Konig e Liebich, 2021). Enquanto o jejuno e íleo não são bem demarcados em aves (Klasing, 1999).

Figura 10: (A) seta branca evidenciando o intestino topograficamente; **(B)** e **(C)** Corte transversal do intestino, apresentando lúmen circular.

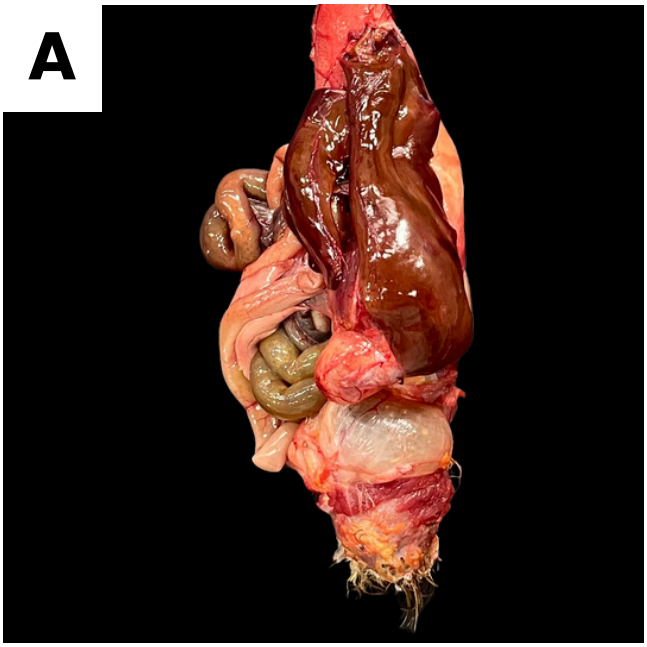

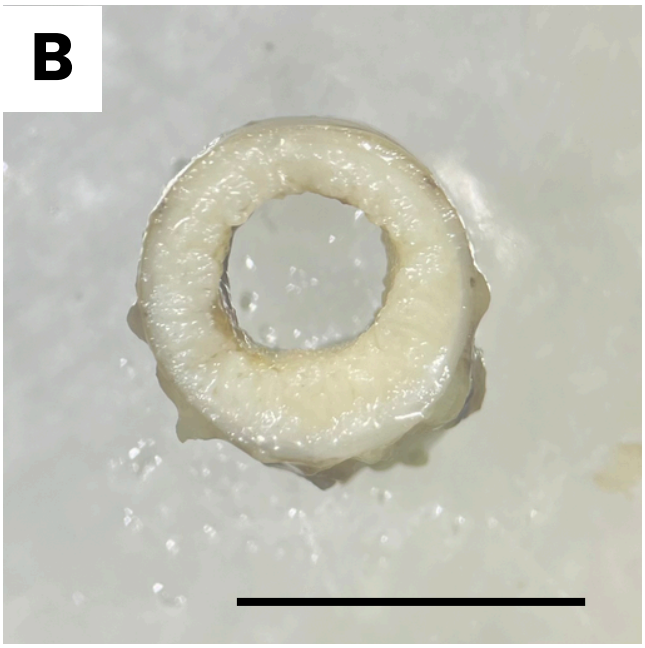



3.1 **ANATOMIA**

- Cólon e cecos

O intestino grosso (cólon) das aves caracteriza-se por reduzido comprimento e calibre semelhante ao do intestino delgado, não havendo distinção macroscópica acentuada entre esses segmentos. Estende-se quase retilineamente sob as vértebras, culminando na cloaca (Poultry Hub Australia, 2026).

O cólon é igualmente curto, medindo aproximadamente 8 a 11 cm, e prolonga-se até o coprodeu da cloaca (Romão, 2011).

Figura 11: (A) evidenciando o cólon topograficamente (*); **(B)** cecos alongados (seta).

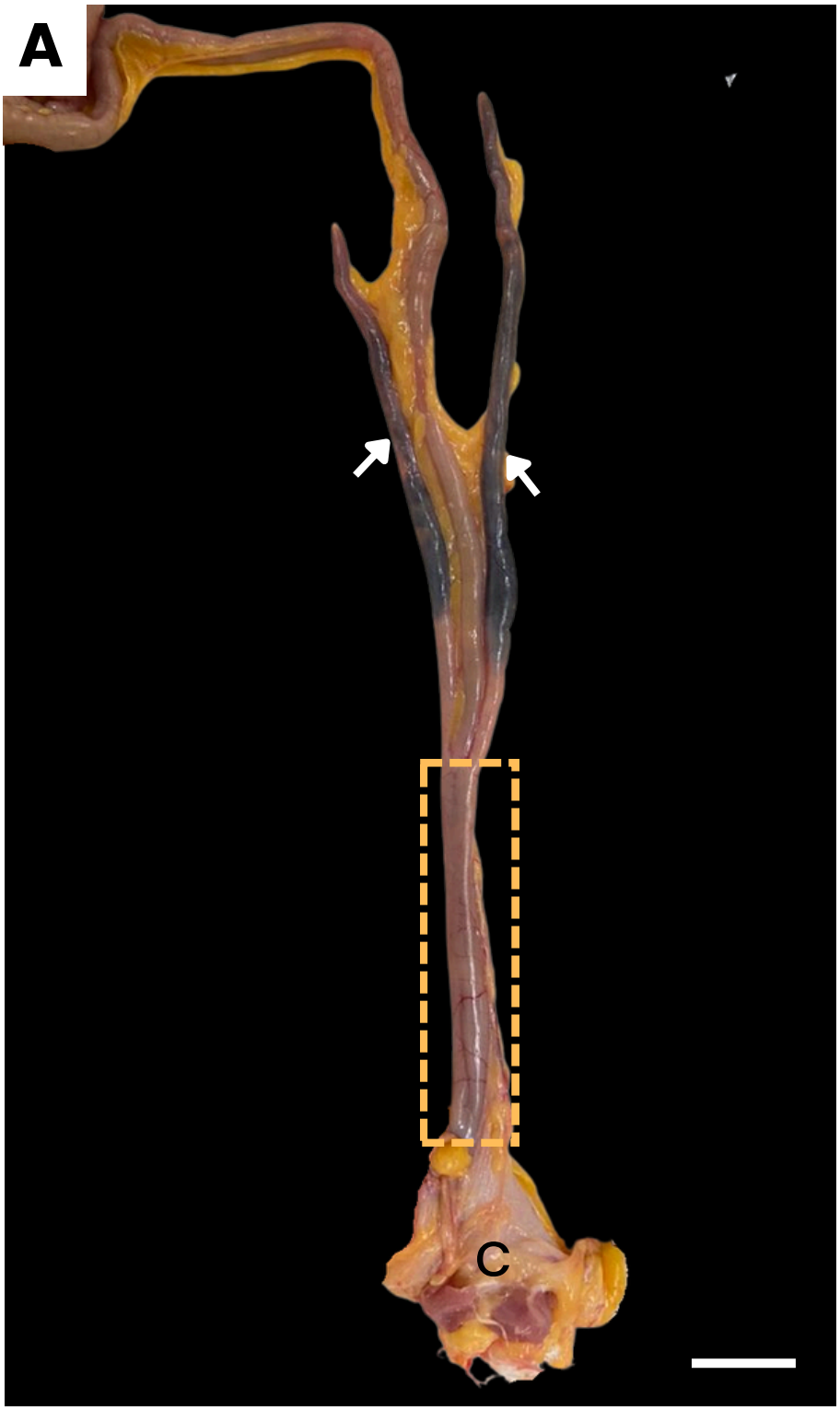

3.1 **ANATOMIA**

- Cloaca

A cloaca é um órgão comum aos aparelhos digestivo, urinário e genital e consiste de 3 compartimentos: coprodeum, urodeum e proctodeum e será descrito aquando da discrição do aparelho genito-urinário (Romão, 2011).

Figura 12: Cloaca. A) r, cólonreto; c, urodeu; c', proctodeu. B) r, cólonreto; c, urodeu; d, proctodeu; e, vento. Abertura da cloaca (seta).

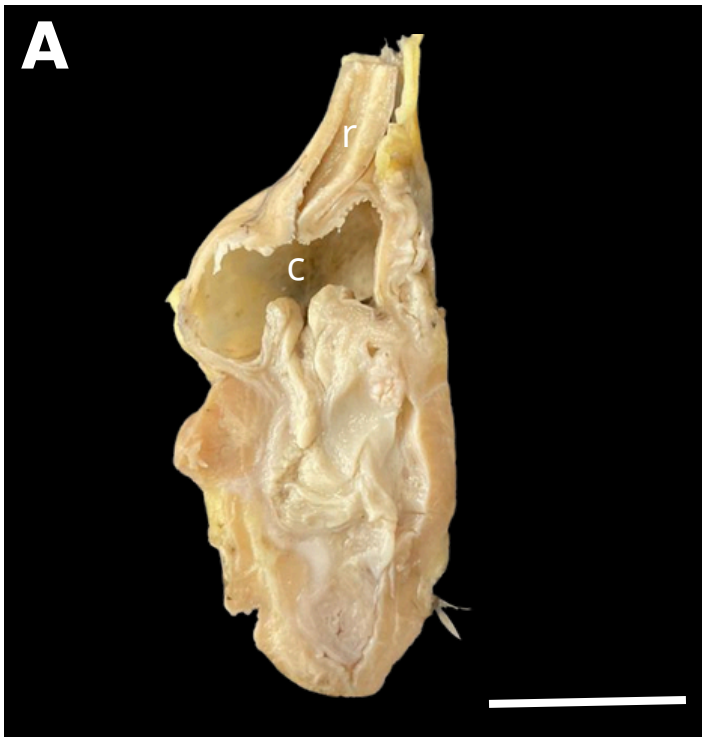



3.1 **ANATOMIA**

- Órgãos acessórios

O fígado das aves exerce funções metabólicas para a manutenção da homeostase orgânica. Esse órgão atua no metabolismo de carboidratos, lipídios e proteínas, participando da síntese de proteínas plasmáticas, do armazenamento de glicogênio, vitaminas e minerais, além da biotransformação e desintoxicação de substâncias endógenas e exógenas (Frandson; Wilke; Fails, 2011).

Figura 13: (A) seta branca evidenciando a localização topográfica do fígado**; (B)** Observam-se dois lobos hepáticos bem definidos, direito e esquerdo, sendo o direito com formato alongado e ambos com bordas arredondadas (vista dorsal). **(C)** órgão fixado em formol 10% (vista ventral).

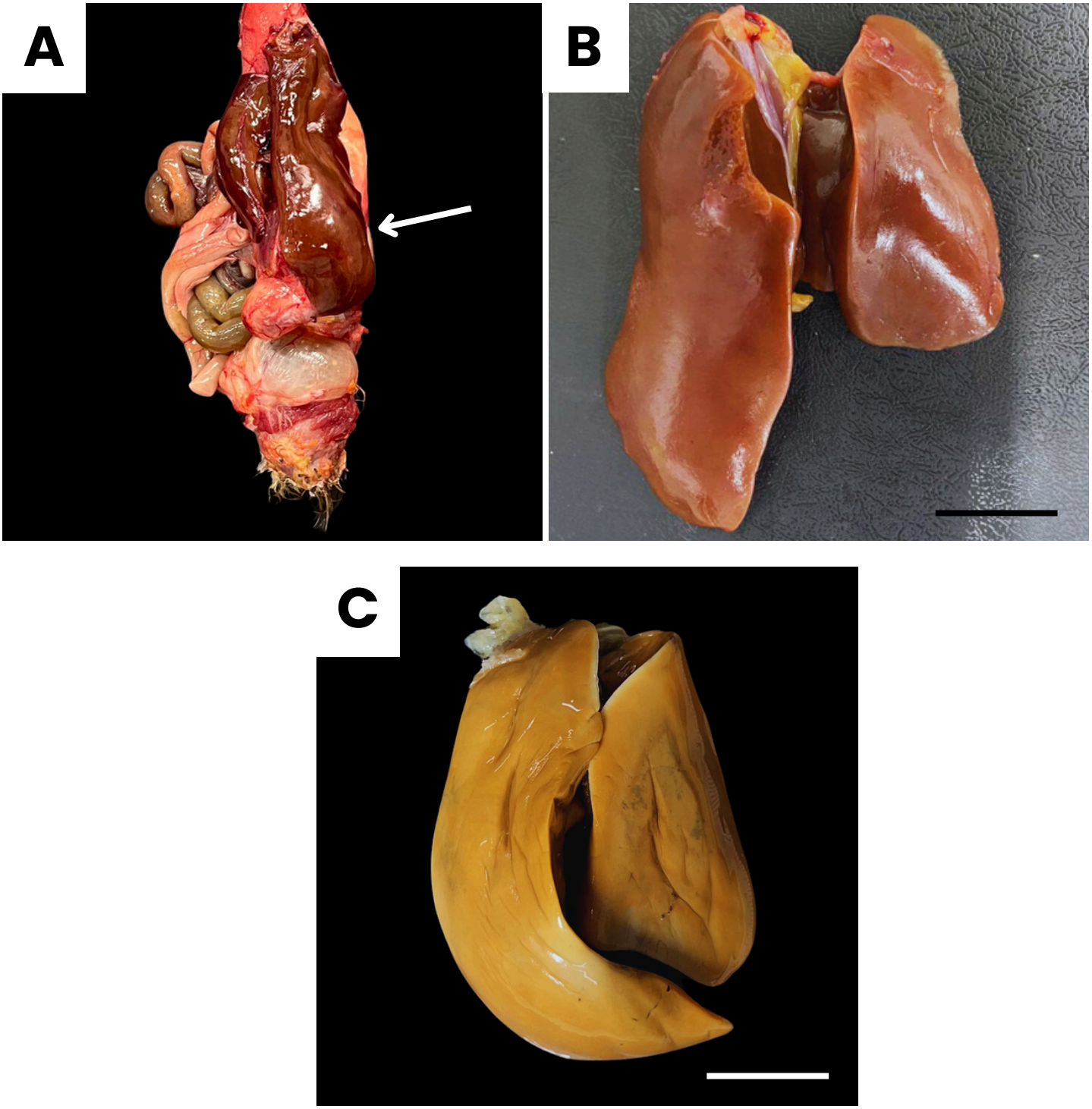

3.1 **ANATOMIA**

- Vesícula biliar

É um órgão acessório do sistema digestório responsável por armazenar e concentrar a bile produzida pelo fígado, auxiliando na emulsificação e digestão dos lipídios (De Medeiros et al., 2024).

Figura 14: (A) seta branca evidenciando a localização topográfica do fígado com vesícula biliar (seta) e seus ductos se ligando ao intestino delgado**; (B)** Observam-se dois lobos hepáticos bem definidos, direito e esquerdo, com formato alongado e bordas arredondadas.

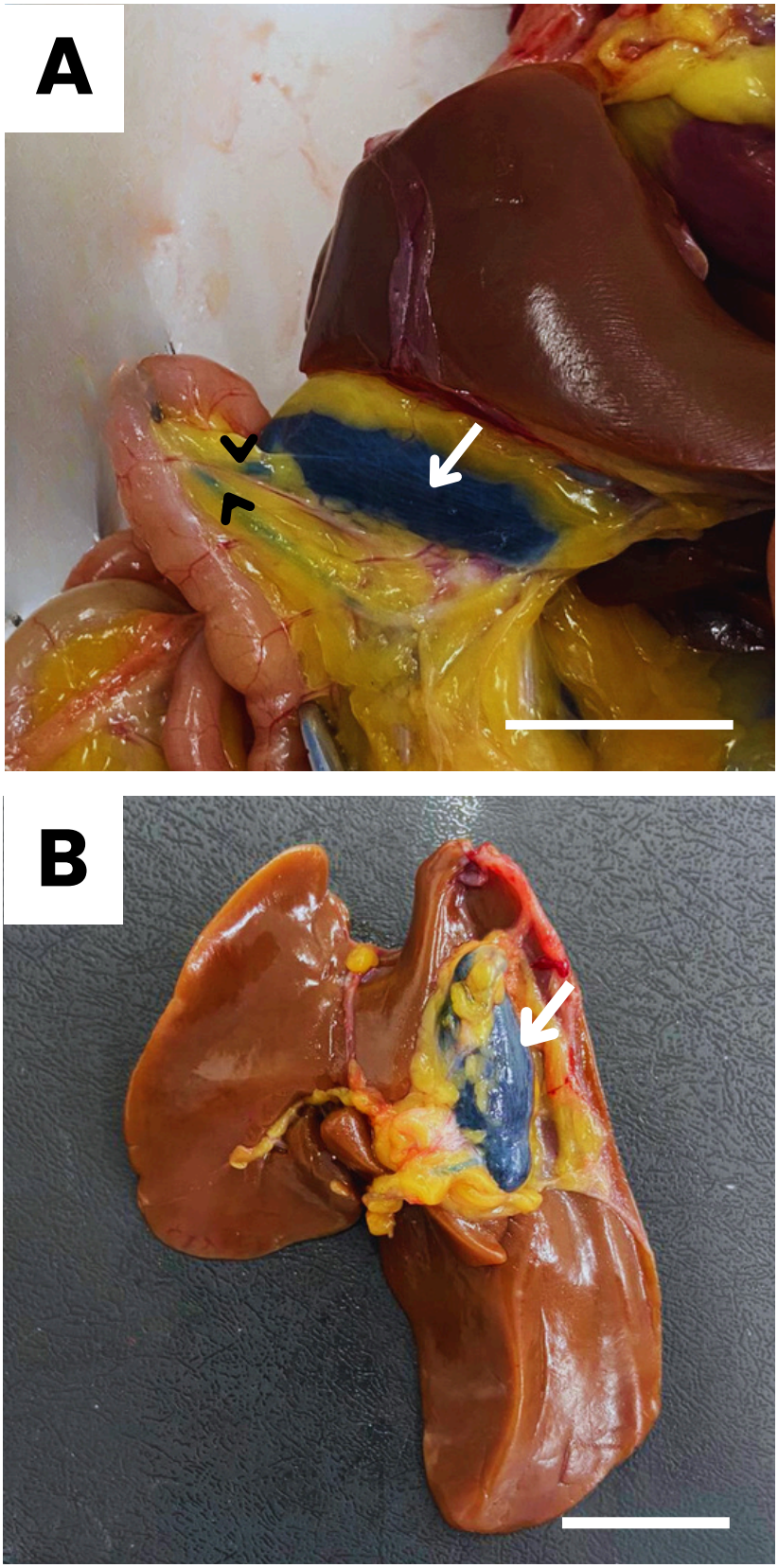

3.1 **ANATOMIA**

- Pâncreas

O pâncreas das aves apresenta função mista, sendo constituído por uma porção exócrina e outra endócrina. A porção exócrina é responsável pela secreção de enzimas digestivas, como amilase, lipase e proteases, que atuam na digestão de carboidratos, lipídios e proteínas no intestino delgado. Já a porção endócrina é formada pelas ilhotas pancreáticas, que secretam hormônios como insulina e glucagon (Frandson; Wilke; Fails, 2011).

Figura 15: (A) pâncreas direito e esquerdo (seta) localizados na porção inicial do intestino delgado; **(B)** isolamento do pancreas para melhor visualização (seta); **(C)** isolamento do pâncreas para fixação.

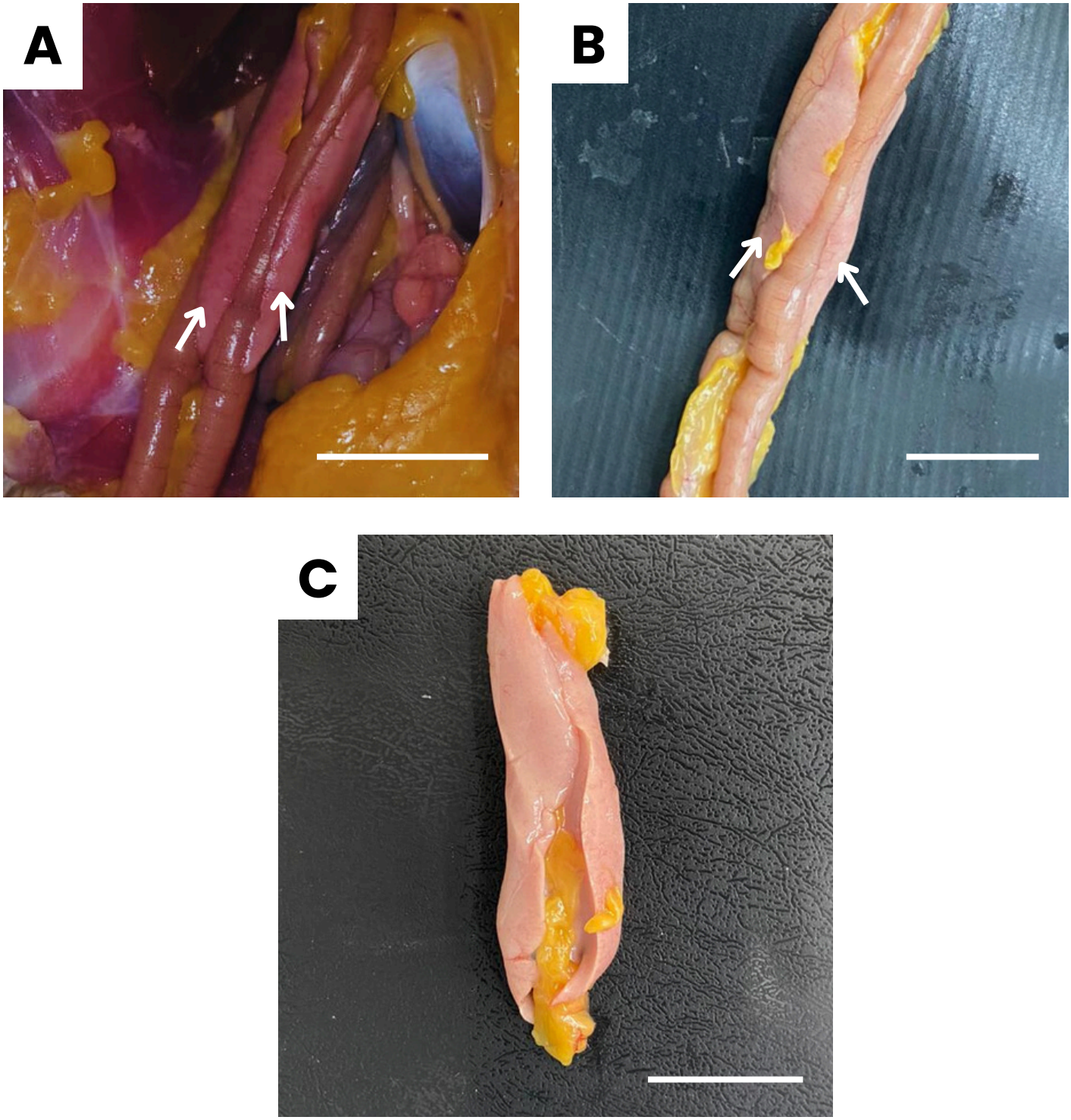

REFERÊNCIAS

1. EURELL, J. A. C.; FRAPPIER, B. L. **Histologia veterinária de Dellmann**. 6. ed. Barueri, SP: Manole, 2012.

2. DE CARVALHO, ELAINE LOPES. **Helmintofauna de *Cairina moschata domestica*** (Anseriforme: Anatidae) na Ilha de Marajó, Pará. 2020.

3. DE MEDEIROS, F. F. et al. Caracterização morfofisiológica do sistema digestório das aves: uma abordagem generalizada. **Revista Coopex**, v. 15, n. 3, p. 6133-6141, 2024.

4. FRANDSON, R. D.; WILKE, W. L.; FAILS, A. D. **Anatomia e fisiologia dos animais de produção**. 8. ed. Rio de Janeiro: Guanabara Koogan, 2011.

5. KÖNIG, Horst Erich; LIEBICH, Hans-Georg. **Anatomia dos animais domésticos: texto e atlas colorido**. 7. ed. Rio de Janeiro: Guanabara Koogan, 2021.

6. KLASING, K. C. Avian gastrointestinal anatomy and physiology. In: Seminars in avian and exotic pet medicine. **WB Saunders**, 1999. p. 42-50.

7. POULTRY HUB AUSTRALI. **The Digestive System**; 2026. Disponível em: https://www.poultryhub.org/anatomy-and-physiology/body-systems/digestive-system. Acesso em: 20 jan 2026.

8. SANTOS, A.L.Q. et al. Estudo anatômico comparativo do tubo digestório de aves de diferentes ordens. **PUBVET**, Londrina, V. 6, N. 11, Ed. 198, Art. 1328, 2012.

3.2 **HISTOLOGIA**

- Língua

O assoalho rostral da faringe das aves é formado pela raiz fixa da língua, cuja porção livre é rígida e triangular. Na face dorsal há sulco mediano rostral e papilas exclusivamente filiformes dispostas transversalmente. O esqueleto lingual é sustentado pelo aparelho hioideu. O epitélio escamoso estratificado apresenta queratinização após a última camada celular, e a base da língua contém corpúsculos gustativos distintos dos mamíferos. Em patos e gansos, papilas laterais adaptam-se aos sulcos do bico, auxiliando na filtração alimentar. A língua possui glândulas salivares rostrais pares e glândula caudal ímpar, além de glândulas laríngeas e submandibulares caudais associadas à faringe (McLelland, 1998; Romão, 2011).

Figura 16: Fotomicrografia de corte transversal da língua de pato doméstico (*Cairina moschata*). Observa-se a superfície dorsal do órgão revestida por tecido epitelial pavimentoso estratificado (1) queratinizado (2). Subjacente ao epitélio, evidencia-se a lâmina própria composta por uma camada superficial de tecido conjuntivo frouxo (3), que repousa sobre uma camada mais profunda de tecido conjuntivo denso não-modelado (4). Coloração: Hematoxilina e Eosina (HE).

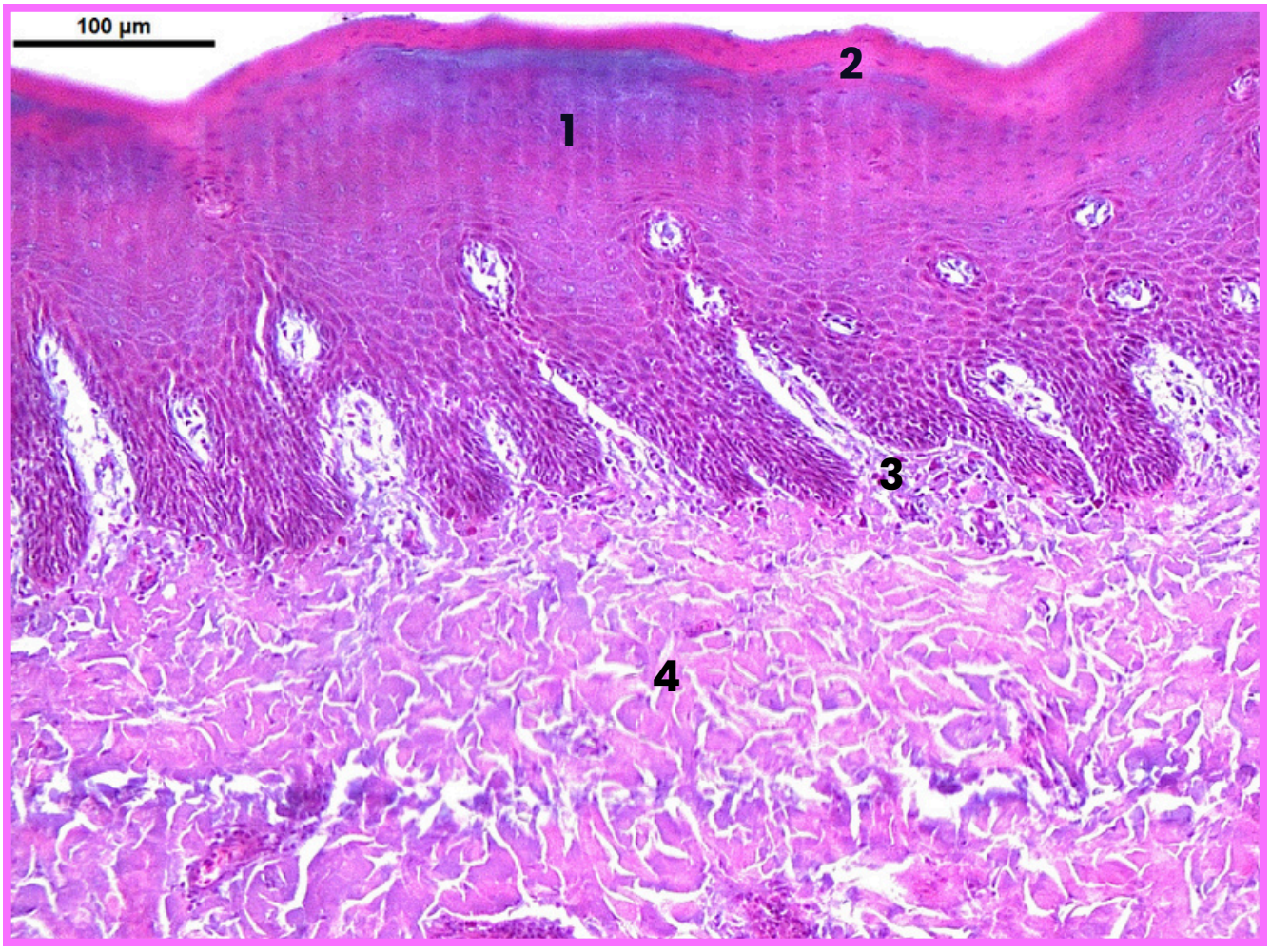

Figura 17: Fotomicrografia de corte transversal da língua de pato doméstico (*Cairina moschata*)**.** Observa-se a superfície dorsal do órgão revestida por tecido epitelial pavimentoso estratificado (1) queratinizado (2). Imediatamente subjacente ao epitélio, evidencia-se a lâmina própria composta por uma camada superficial de tecido conjuntivo frouxo (3), que repousa sobre uma camada mais profunda de tecido conjuntivo denso não-modelado (4). Coloração: Hematoxilina e Eosina (HE).



Figura 18: Fotomicrografia da mucosa e submucosa lingual de pato doméstico (*Cairina moschata*). Observa-se o tecido epitelial pavimentoso estratificado (1) emitindo longas cristas epiteliais em direção à lâmina própria constituída por tecido conjuntivo frouxo (2). Na região subjacente de tecido conjuntivo denso não-modelado (3), evidenciam-se ramos dos nervos linguais (*) acompanhados por vasos sanguíneos. Coloração: H&E.

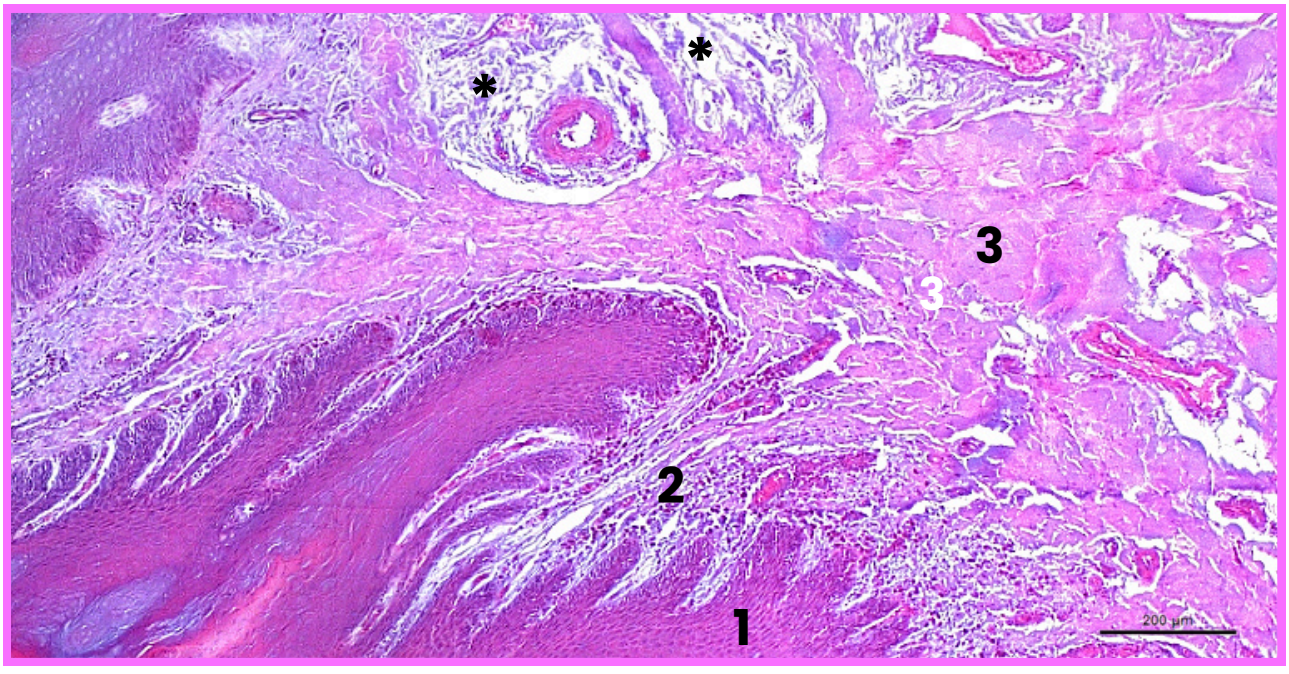

3.2 **HISTOLOGIA**

- Esôfago

O esôfago é revestido por tecido epitelial escamoso estratificado não-queratinizado. Esta forma de epitélio garante a proteção contra danos mecânicos decorrentes da deglutição direta dos alimentos (Klasing, 1999; Eurell; Frappier, 2013). Logo após esse epitélio, há presença de uma lâmina própria constituída por um tecido conjuntivo frouxo, a qual possui glândulas esofágicas, responsável pela lubrificação da região. Além disso, apresenta uma túnica muscular interna espessa (Eurell; Frappier, 2013).

Figura 19: Fotomicrografia da mucosa do esôfago de pato doméstico (*Cairina moschata*). Observa-se a mucosa revestida por tecido epitelial pavimentoso estratificado não-queratinizado (1), no qual se destaca a camada superficial de células nucleadas achatadas (seta). Subjacente ao epitélio, evidencia-se a lâmina própria constituída por tecido conjuntivo frouxo (2), abrigando glândulas esofágicas mucosas tubuloalveolares (3) bem desenvolvidas. Coloração: Tricrômico de Gomori.

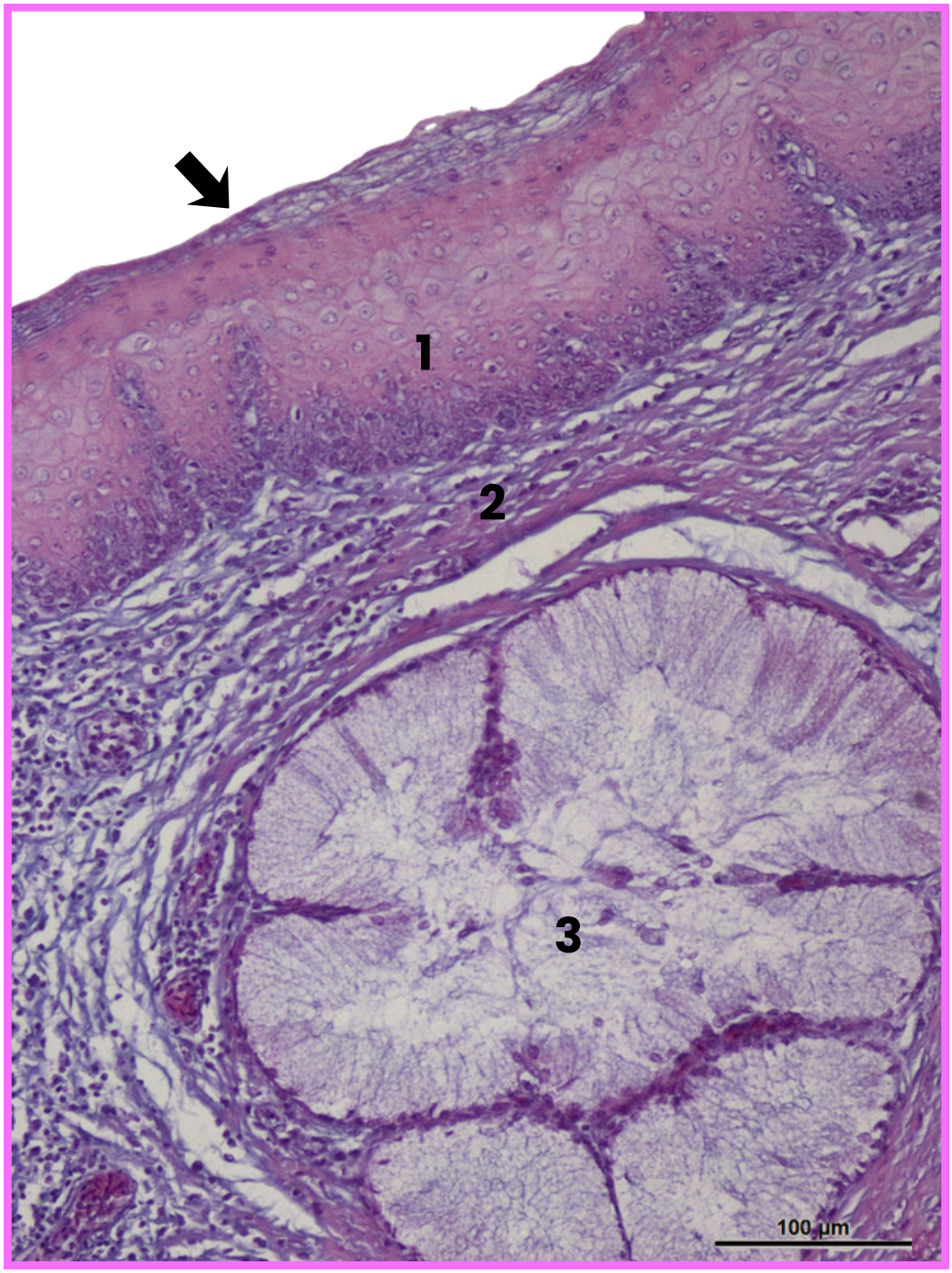

Figura 20: Fotomicrografia de corte transversal da parede do esôfago de pato doméstico (*Cairina moschata*). Observa-se a camada mucosa revestida por tecido epitelial pavimentoso estratificado não queratinizado (1). Inseridas na lâmina própria constituída por tecido conjuntivo (2), evidenciam-se volumosas glândulas esofágicas mucosas tubuloalveolares (3). Na porção inferior, nota-se a camada muscular (4), composta por feixes de tecido muscular liso. Coloração: Hematoxilina & Eosina (HE).

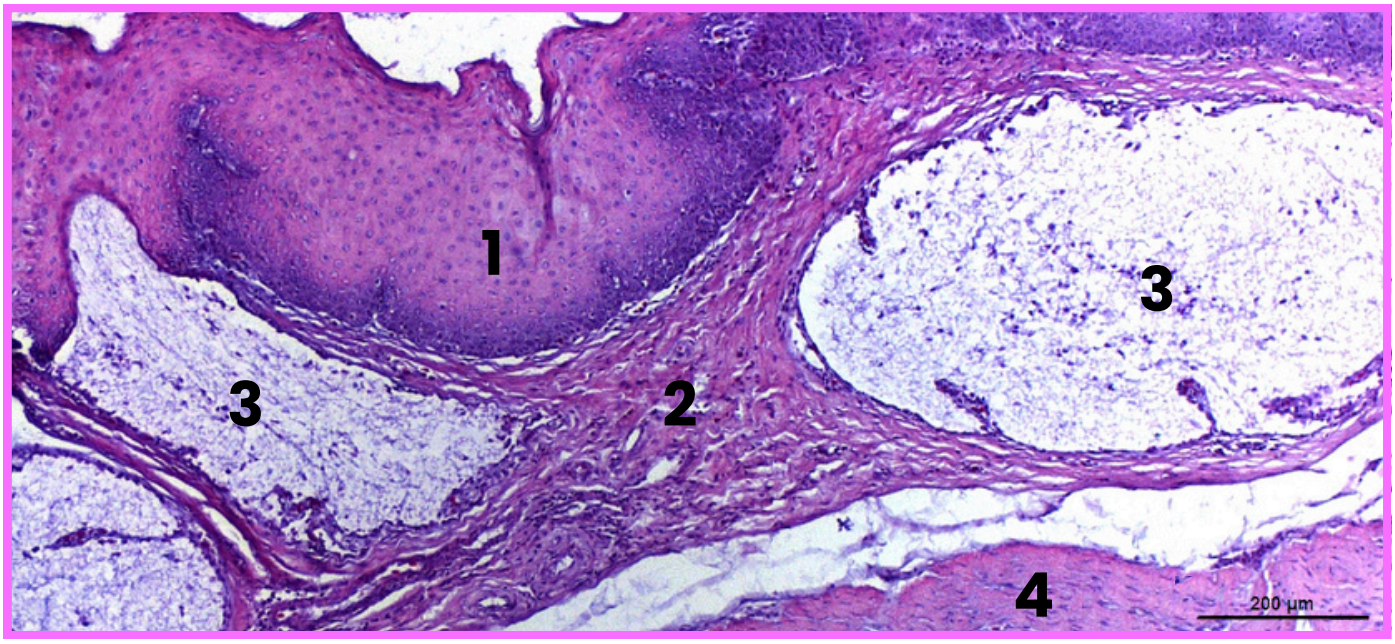

Figura 21: Fotomicrografia panorâmica de corte transversal do esôfago de pato doméstico (*Cairina moschata*). Observa-se o acentuado pregueamento longitudinal da camada mucosa, com projeções e sulcos profundos (seta) que conferem ao órgão elevada capacidade de distensão durante a deglutição. As pregas são revestidas por tecido epitelial pavimentoso estratificado não-queratinizado (1) e sustentadas por uma lâmina própria (2) rica em glândulas esofágicas mucosas tubuloalveolares (3). Coloração: Hematoxilina & Eosina (HE).



Figura 22: Fotomicrografias de cortes transversais do esôfago de pato doméstico (*Cairina moschata*). A) Vista panorâmica evidenciando o acentuado pregueamento longitudinal da camada mucosa (seta), que confere elevada capacidade de distensão ao órgão. B–C) Em maiores aumentos, observa-se a mucosa revestida por tecido epitelial pavimentoso estratificado não queratinizado (1), no qual se destaca a camada superficial de células nucleadas achatadas (cabeça de seta). Subjacente ao epitélio, evidencia-se a lâmina própria constituída por tecido conjuntivo frouxo (2), onde se inserem volumosas glândulas esofágicas mucosas tubuloalveolares (3). Na porção basal, nota-se a túnica muscular (4), composta por feixes de tecido muscular liso. Coloração: A e B, Hematoxilina & Eosina (HE). C, Tricrômico de Gomori.

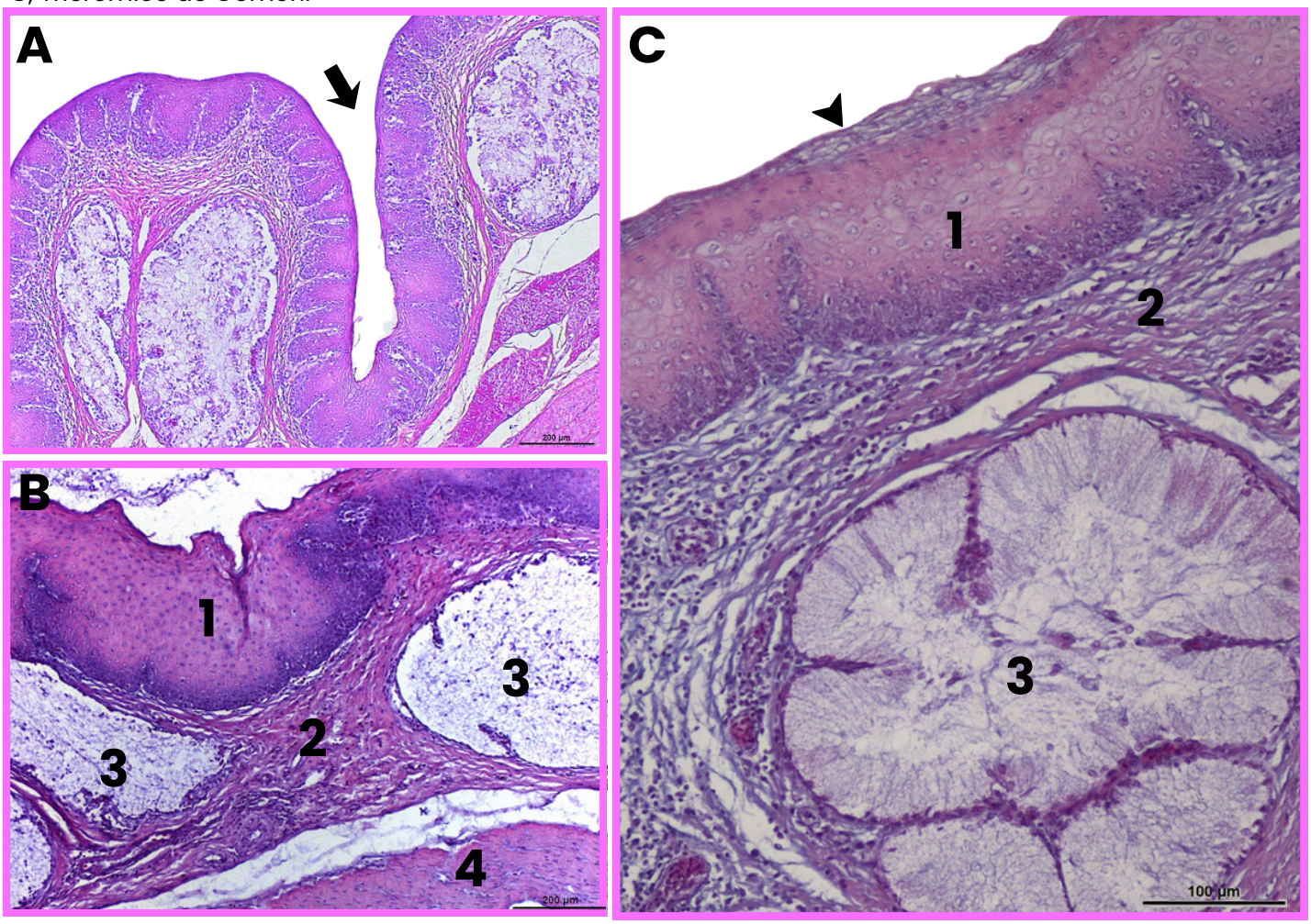

3.2 **HISTOLOGIA**

- Proventrículo

A camada mucosa do proventrículo do pato doméstico é constituído por pregas, assim como descritos em outros grupos de aves (Catroxo, Lima; Cappellaro, 1997; Silva, Freitas; Momo, 2013; Sousa, 2017). A camada submucosa do proventrículo é composta por lóbulos de glândulas tubulares apresentando epitélio variável de colunar baixo a cuboide (Bacha, 2008). Apresenta ainda, uma camada de tecido muscular liso e revestimento clássico, constituído por uma serosa típica (Eurell; Frappier, 2013).

Figura 23: Fotomicrografias de cortes histológicos do proventrículo de pato doméstico (*Cairina moschata*). A–B) Em menor aumento, observam-se volumosos lóbulos de glândulas proventriculares compostas tubuloalveolares (1) na camada submucosa, delimitados por septos de tecido conjuntivo (cabeças de seta) associados à lâmina própria (2), onde se evidenciam arteríolas (*) e vênulas (**) adjacentes aos lóbulos. No centro de cada glândula, destaca-se uma ampla luz coletora (3) para a qual convergem os ductos glandulares. C) Em maior aumento, nota-se que os adenômeros são revestidos por tecido epitelial cúbico simples composto por células oxíntico-pépticas com ápices projetados (seta), conferindo o aspecto serrilhado característico ao lúmen tubular. Coloração: Hematoxilina & Eosina (HE).

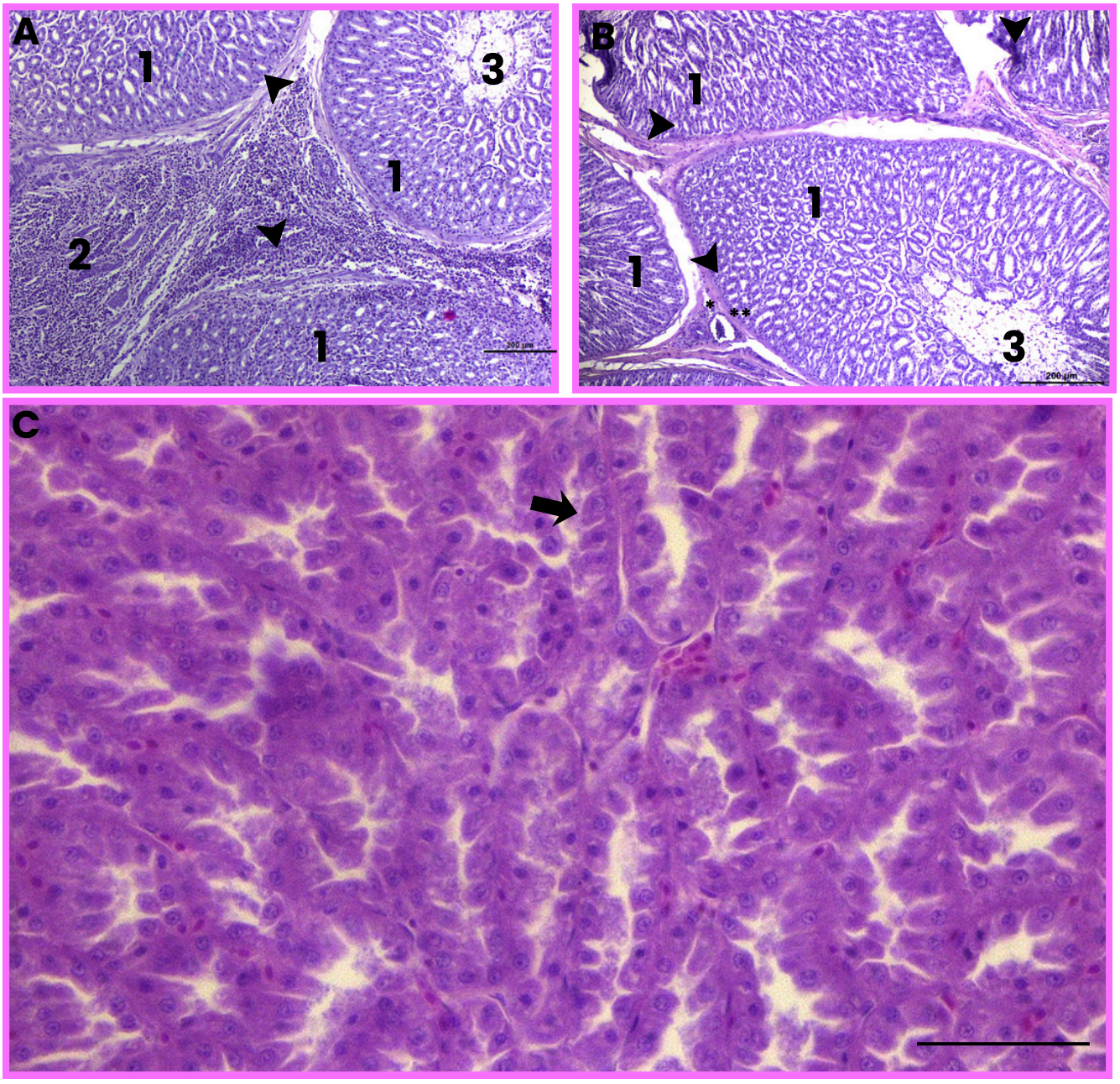

Figura 24: Fotomicrografia em maior aumento das glândulas proventriculares de pato doméstico (*Cairina moschata*). Observam-se os adenômeros tubulares revestidos por tecido epitelial cilíndrico simples (seta), constituído por células oxíntico-pépticas com ápices projetados em direção ao lúmen, o que confere o aspecto serrilhado característico à luz glandular. Entre os túbulos secretores, evidenciam-se delgados septos de tecido conjuntivo frouxo vascularizados. Coloração: Hematoxilina & Eosina (HE).

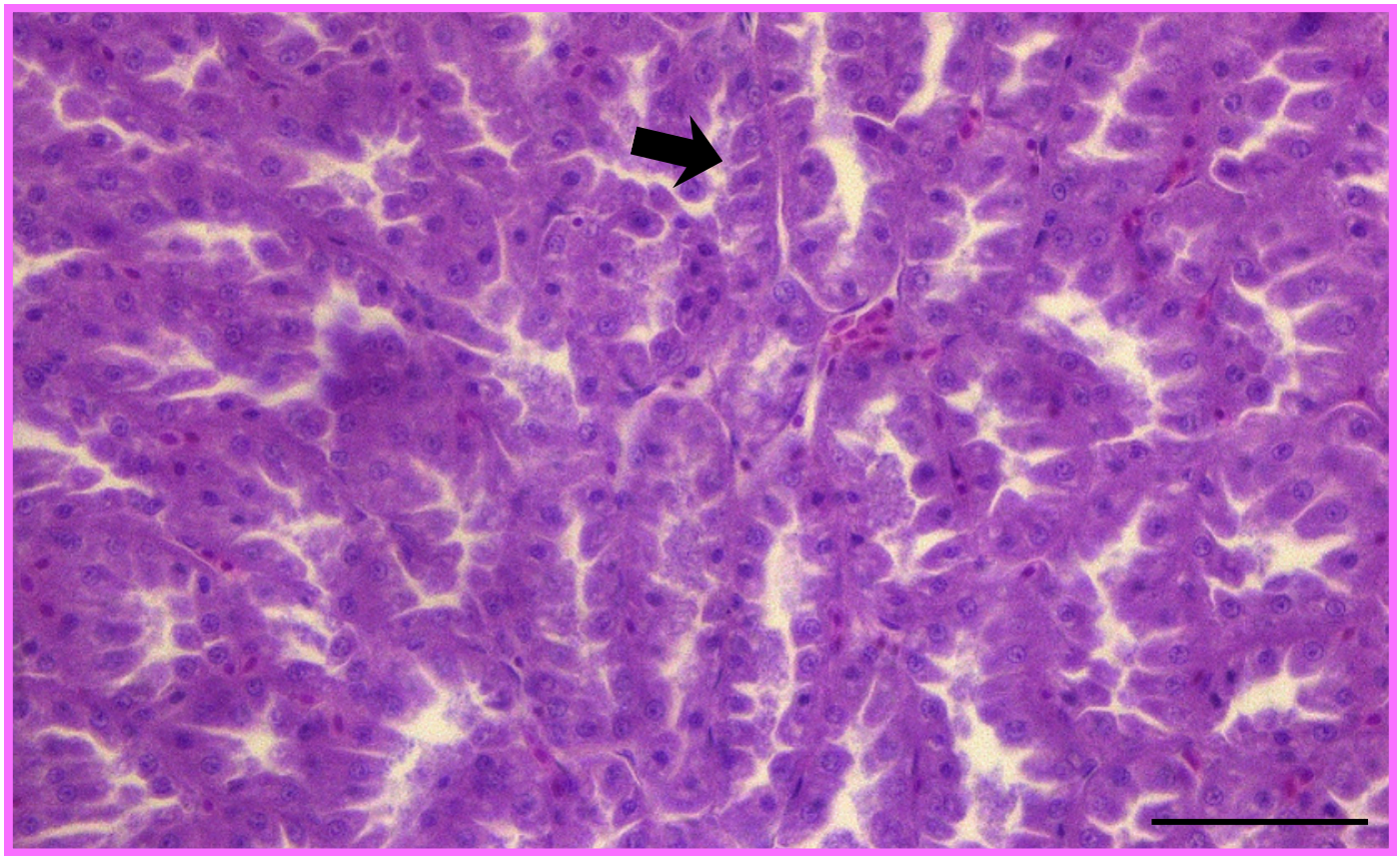

Figura 25: Fotomicrografia das glândulas proventriculares de pato doméstico (*Cairina moschata*). Observam-se volumosos lóbulos de glândulas proventriculares compostas tubuloalveolares delimitados por septos de tecido conjuntivo (setas), inseridos em tecido conjuntivo frouxo com acentuado infiltrado linfocitário (1). No interior dos lóbulos, os adenômeros exibem lúmens bem definidos que convergem para a cavidade coletora central do ducto glandular (2). Coloração: Hematoxilina & Eosina (HE).

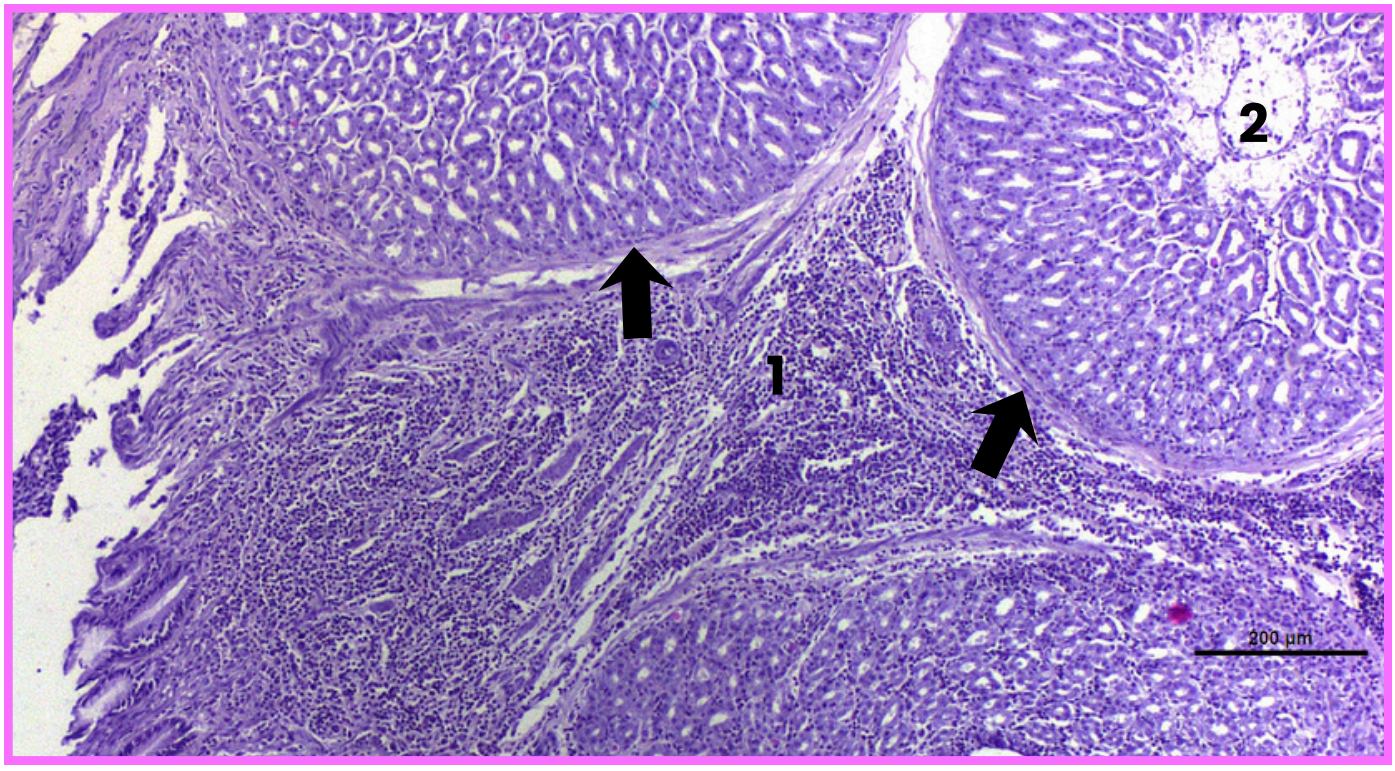

3.2 **HISTOLOGIA**

- Ventrículo

O Ventrículo possui 3 camadas sendo elas: camada mucosa, camada muscular e camada serosa (Eurell; Frappier, 2013). A camada mucosa do ventrículo do pato doméstico apresenta pregas revestidas por tecido epitelial colunar simples. É possível identificar as criptas na base dessas pregas, semelhante a descrita em Rossi et al., 2005. A cutícula, que também é encontrada acima dessas pregas, são formadas por glândulas ventriculares que produzem e secretam a coilina (também denominada de cutícula), que pode variar entre amarelada a esverdeada (Dyce et al., 2018).

Figura 26: Fotomicrografia panorâmica de corte transversal do ventrículo (moela) de pato doméstico (*Cairina moschata*). Observa-se a organização histológica da parede do órgão, destacando-se a camada mucosa, a camada submucosa e a espessa camada muscular. Na superfície da camada mucosa, evidencia-se a espessa camada protetora de coilina (cutícula) (1), secretada pelas invaginações do tecido epitelial colunar simples (2) que se continuam com longas glândulas ventriculares tubulares simples na lâmina própria (3). Subjacente à mucosa, nota-se a camada submucosa de tecido conjuntivo denso não-modelado (4), seguida pela desenvolvida camada muscular constituída por espessos feixes de tecido muscular liso (5). Coloração: Hematoxilina & Eosina (HE).

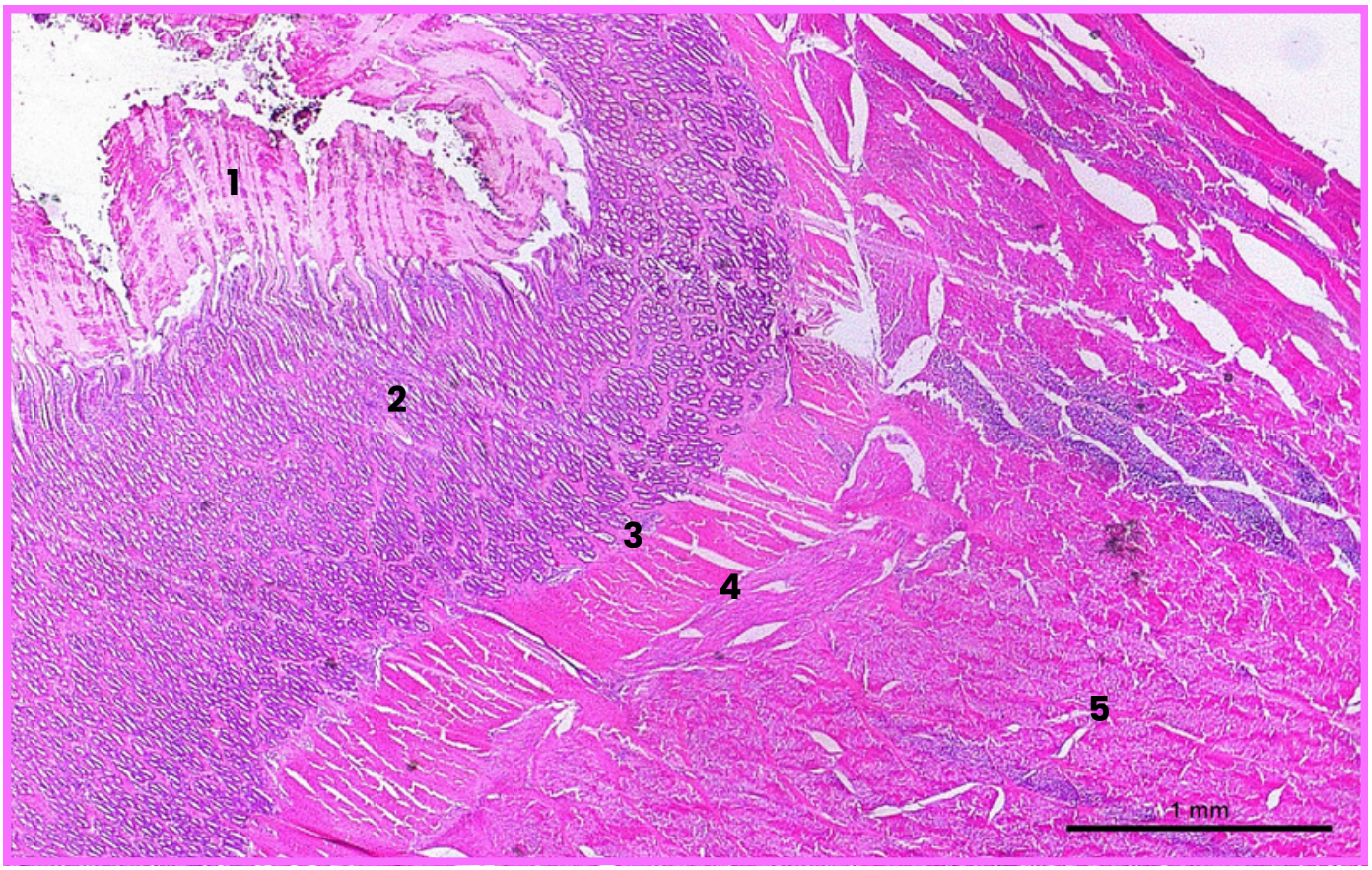

Figura 27: Fotomicrografia em maior aumento da camada muscular do ventrículo (moela) de pato doméstico (*Cairina moschata*). Observam-se, em corte longitudinal, espessos feixes de tecido muscular liso constituídos por células fusiformes dispostas paralelamente entre si, exibindo citoplasma fortemente eosinofílico e núcleos alongados em posição central. Entre os feixes musculares, evidencia-se um delgado septo de tecido conjuntivo (1) responsável pela sustentação e compartimentalização das fibras. Coloração: Hematoxilina & Eosina (HE).

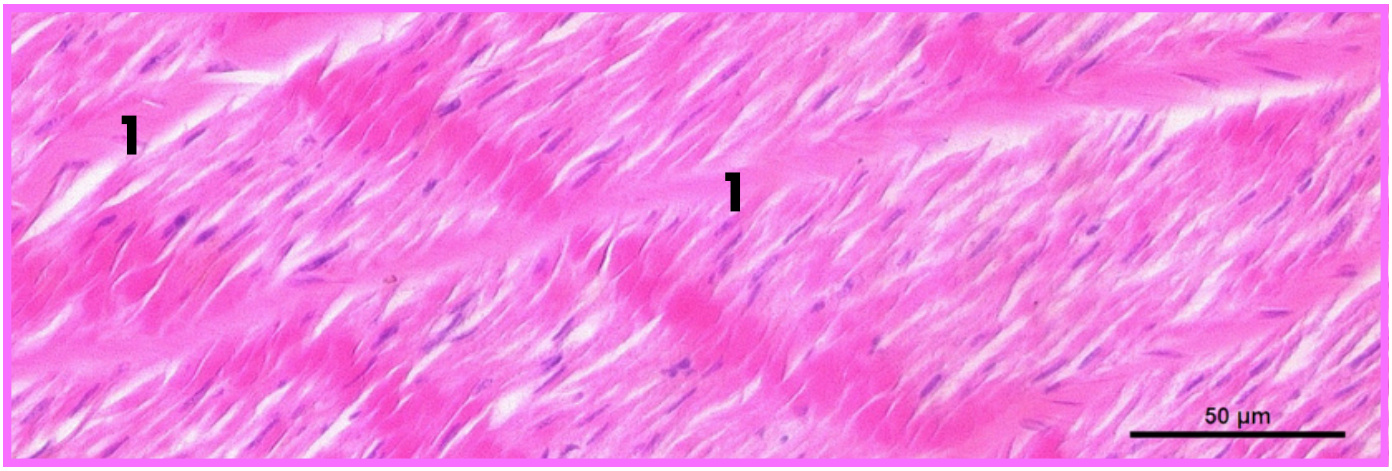

Figura 28: Fotomicrografia em maior aumento da camada mucosa do ventrículo (moela) de pato doméstico (*Cairina moschata*). Observam-se as glândulas ventriculares tubulares simples revestidas por tecido epitelial cúbico simples com núcleos esféricos e centrais, sustentadas por delgados septos de tecido conjuntivo denso da lâmina própria. No interior do lúmen glandular, destaca-se o acúmulo de secreção glicoproteica fortemente eosinofílica precursora da coilina (cutícula) (setas). Coloração: Hematoxilina & Eosina (HE).

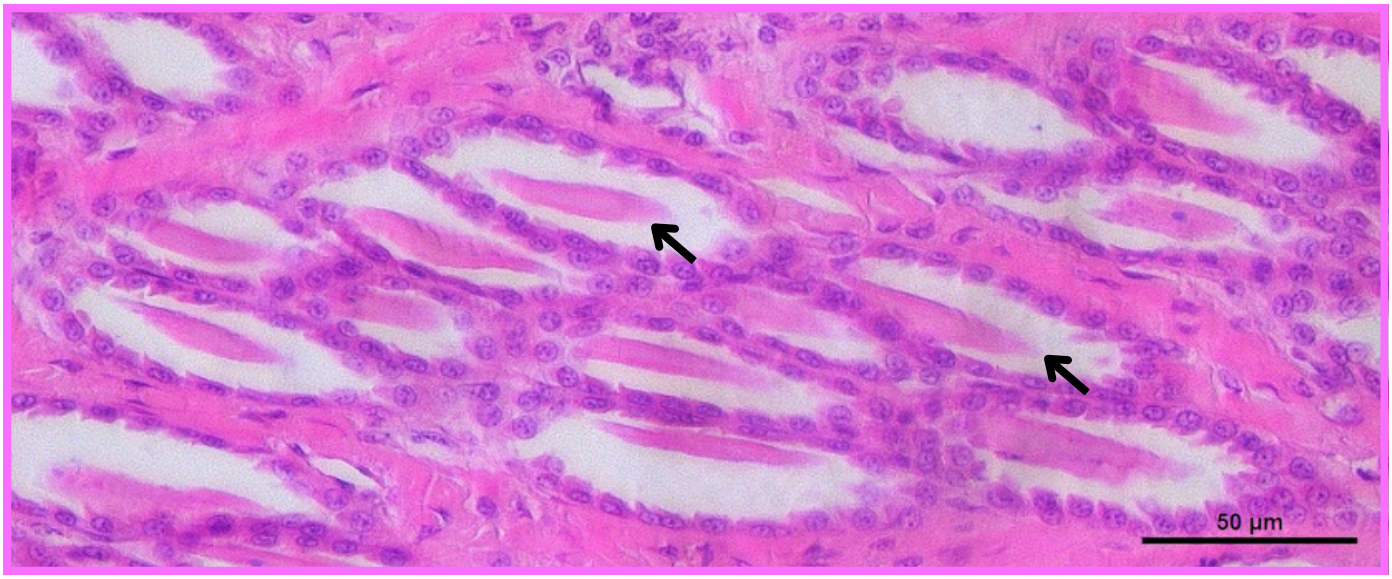

Figura 29: Fotomicrografia da camada mucosa do ventrículo (moela) de pato doméstico (*Cairina moschata*). Evidencia-se a formação da cutícula ventricular (camada de coilina) a partir da secreção glicoproteica eosinofílica extruída pelas glândulas ventriculares tubulares simples em direção ao lúmen (seta contínua). Observa-se a heterogeneidade tintorial e estrutural da cutícula, caracterizada pela alternância entre colunas verticais mais densas e rígidas (seta pontilhada) e uma matriz horizontal menos compactada e flexível (cabeça de seta), arranjo que confere resistência e elasticidade durante a trituração mecânica dos alimentos. Coloração: Hematoxilina & Eosina (HE).

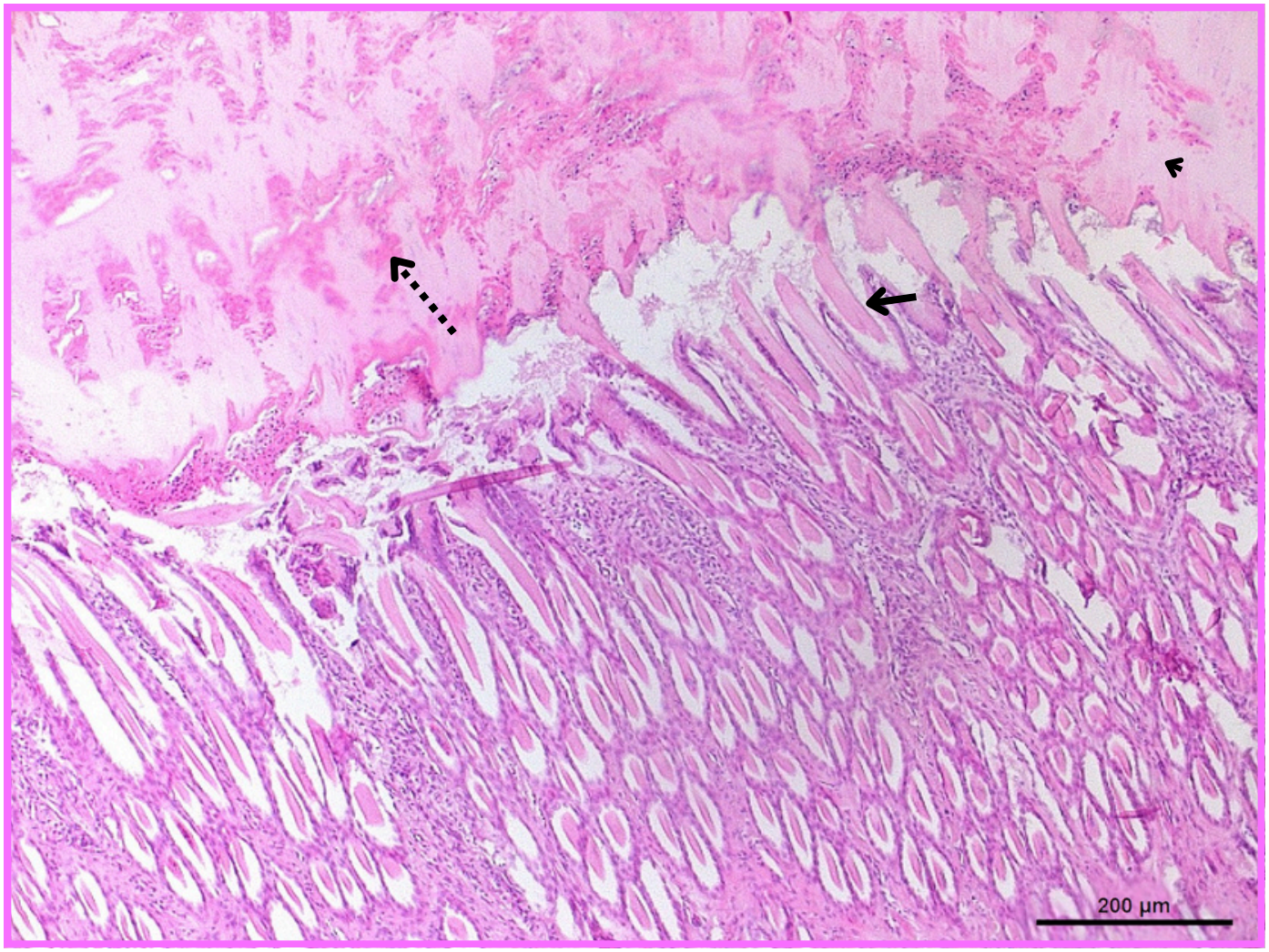

3.2 **HISTOLOGIA**

- Duodeno

Logo após o ventrículo encontra-se a região de intestino onde é caracterizado por camada mucosa, submucosa, camada muscular e serosa (Paramanandi et al., 2022). Há presença de vilosidades na mucosa, logo após, na submucosa percebe-se a presença de glândulas intestinais delimitado por tecido epitelial cilíndrico simples (Texeira, 2024).

Figura 30: Fotomicrografias de cortes transversais do intestino delgado de pato doméstico (*Cairina moschata*). A) Em visão panorâmica, observam-se vilosidades intestinais longas e delgadas (setas) projetando-se em direção ao lúmen. B) Na base da camada mucosa, evidenciam-se as glândulas intestinais ou criptas de Lieberkühn (1) inseridas na lâmina própria, seguida por uma delgada camada submucosa delgada (asterisco branco), delimitadas inferiormente pela lâmina muscular da mucosa (2), sendo envolvidas pelas camadas muscular interna (3) e externa (asterisco amarelo), e pela camada serosa (cabeça de seta). C) Em maior aumento do epitélio de revestimento das vilosidades, destaca-se o tecido epitelial cilíndrico simples constituído predominantemente por enterócitos com borda em escova evidente e núcleos ovais basais (seta amarela), intercalados por células caliciformes de citoplasma pálido (setas pretas). Coloração: Hematoxilina & Eosina (HE).

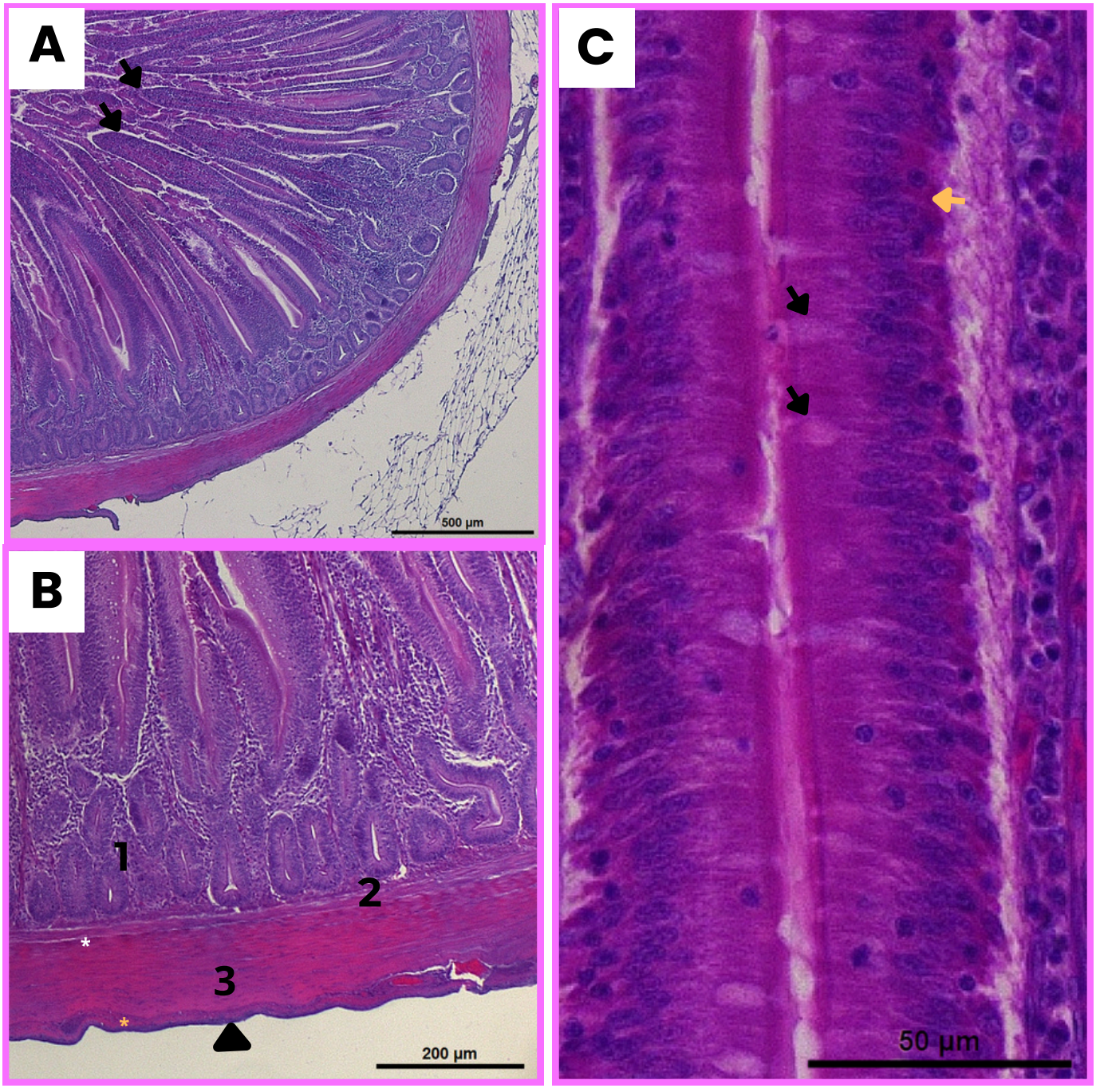

3.2 **HISTOLOGIA**

- Jejuno

Figura 31: Fotomicrografias de cortes transversais do jejuno de pato doméstico (*Cairina moschata*). A) Visão panorâmica evidenciando a estratificação típica da parede do órgão, composta pelas camadas mucosa (1), submucosa (asterisco), muscular (3) e serosa (4). B) Em maior aumento da base da camada mucosa, destacam-se as glândulas intestinais ou criptas de Lieberkühn (1) inseridas na lâmina própria, delimitadas inferiormente pela lâmina muscular da mucosa (2), sustentadas pela camada submucosa (asterisco). C) Detalhe da transição entre as camadas mucosa, submucosa e muscular, evidenciando o fundo das criptas (1), lâmina muscular da mucosa (2), os feixes de tecido muscular liso das camadas circular interna (3) e longitudinal externa (4) e o plexo mioentérico (5). D) Em maior aumento das vilosidades, observa-se o tecido epitelial colunar simples revestido por enterócitos com platô estriado (borda em escova) evidente, intercalados por células caliciformes. Coloração: Tricrômico de Gomori.

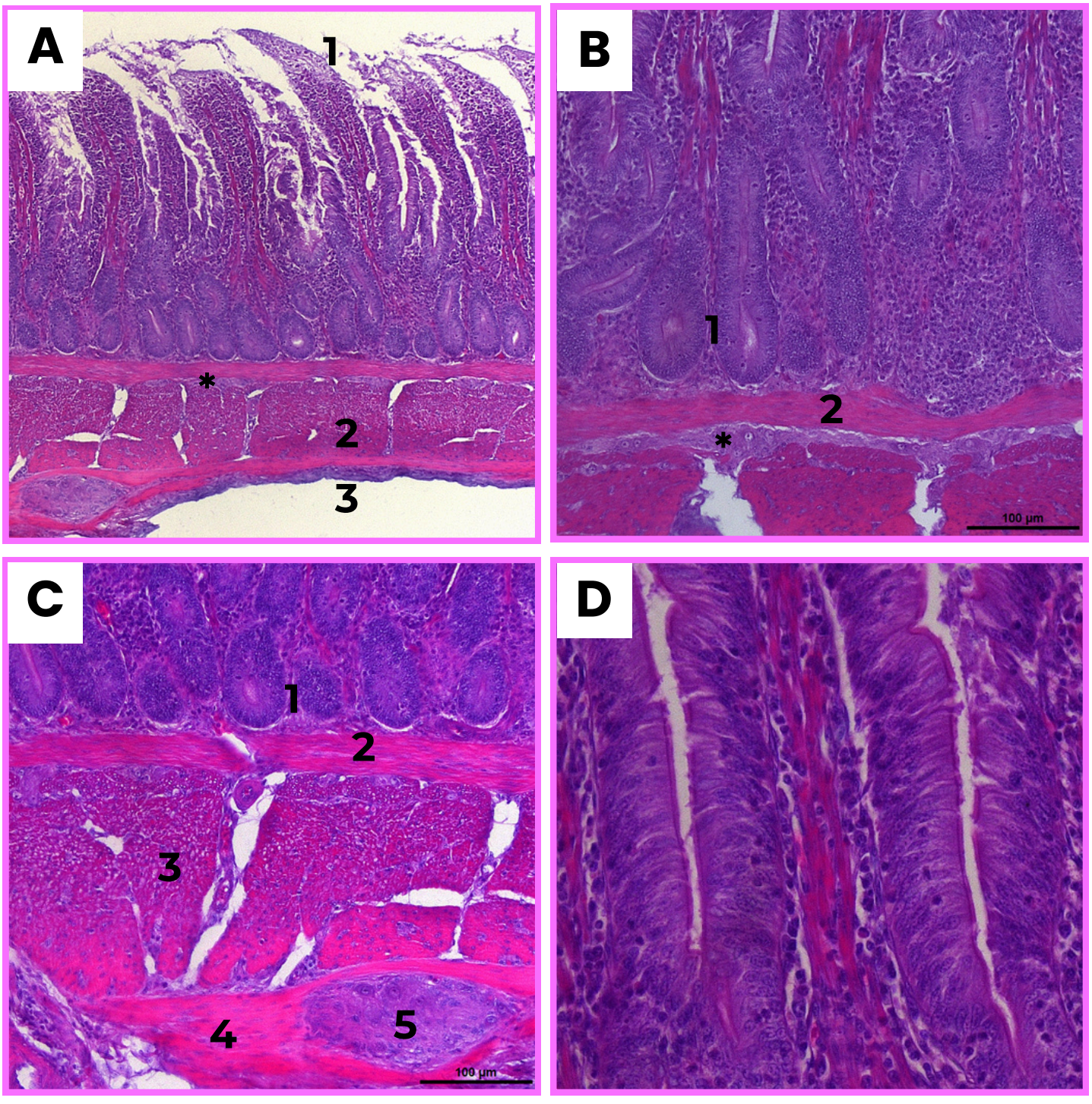

Figura 32: Fotomicrografias de cortes transversais do jejuno de pato doméstico (*Cairina moschata*). A) Visão panorâmica evidenciando a estratificação típica da parede do órgão, composta pelas camadas mucosa (1), lâmina muscular da mucosa (*) submucosa (2), muscular (3) e serosa (4), com destaque para as vilosidades intestinais longas e delgadas. B) Em maior aumento de uma vilosidade, observa-se a porção basal (1) do tecido epitelial cilíndrico simples (constituído por enterócitos intercalados por células caliciformes) em íntimo contato com a lâmina própria subjacente, composta por tecido conjuntivo frouxo (2) ricamente celularizado. C) Detalhe da região basal da camada mucosa (1), destacando-se as glândulas intestinais ou criptas de Lieberkühn (2) inseridas na lâmina própria, delimitadas inferiormente pela lâmina muscular da mucosa (3), seguida pela camada submucosa (*) de tecido conjuntivo frouxo e pela camada muscular (4). Coloração: Tricrômico de Gomori.

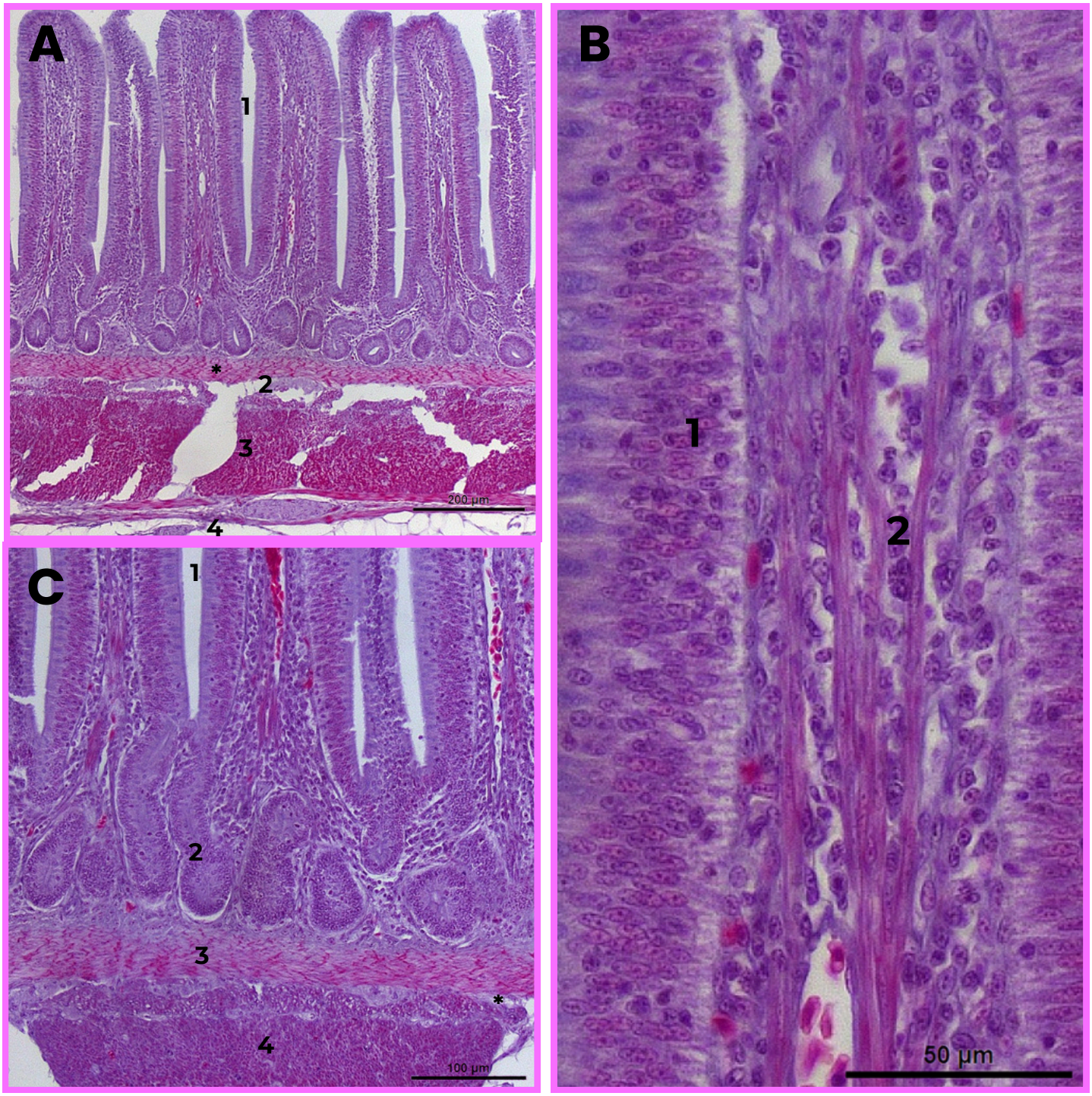

3.2 **HISTOLOGIA**

- Cólonreto

Figura 33: Fotomicrografias de cortes transversais do cólonreto de pato doméstico (*Cairina moschata*). A) Em visão panorâmica, observa-se a estratificação típica da parede do órgão, destacando-se a camada mucosa com pregas e projeções vilosas curtas voltadas para o lúmen (1), a camada submucosa (com artefato de retração) (2), a espessa camada muscular constituída por tecido muscular liso intensamente eosinofílico (3) e a camada serosa externa (4). B) Em médio aumento da transição entre as camadas mucosa (1), lâmina muscular da mucosa (2) submucosa (3) e muscular (4), evidenciam-se as glândulas intestinais (criptas de Lieberkühn) na lâmina própria, a lâmina muscular da mucosa e a camada submucosa de tecido conjuntivo contendo vasos sanguíneos. C) Detalhe da camada mucosa revestida por tecido epitelial cilíndrico simples com borda em escova e abundantes células caliciformes (1), sustentado por lâmina própria rica em células linfoides, além de criptas intestinais (2) basais e lâmina muscular da mucosa subjacente (3). D) Em maior aumento da região basal da mucosa e submucosa, observa-se um gânglio nervoso pertencente ao plexo submucoso (plexo de Meissner) (1), caracterizado por grandes corpos celulares de neurônios multipolares e células gliais (satélites), situado logo abaixo do fundo das criptas intestinais e da muscular da mucosa. Coloração: Tricrômico de Gomori.

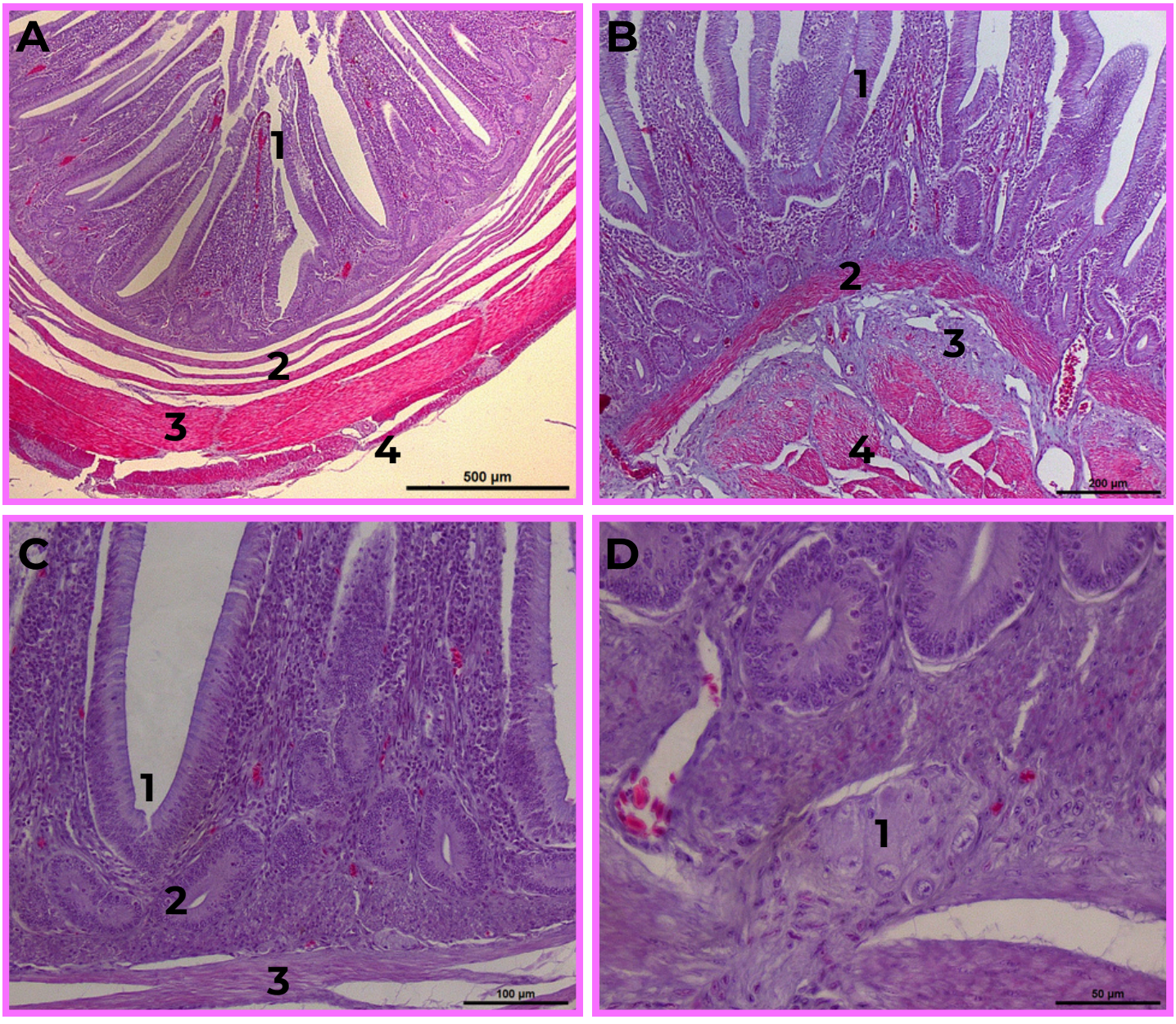

3.2 **HISTOLOGIA**

- Ceco

Os cecos são muito longos (14 a 23,5 cm), originam-se ao nível da junção ileo-cólica e ligam-se ao íleo pelos ligamentos ileocecais. A sua função está ligada à degradação da celulose (adaptado de Romão, 2011).

Figura 34: Fotomicrografias de cortes transversais da região proximal do ceco (tonsila cecal) de pato doméstico (*Cairina moschata*). A–B) Em visão panorâmica, observa-se a estratificação típica da parede do órgão, destacando-se a espessa camada mucosa (1) repleta de tecido linfoide (2), seguida pela lâmina muscular da mucosa (*) e pela camada submucosa (evidenciando artefato de retração em B) (3), pela camada muscular constituída por feixes de tecido muscular liso intensamente eosinofílicos (4) e pela delgada camada serosa externa (5). C) Em maior aumento da camada mucosa, evidencia-se o revestimento de tecido epitelial cilíndrico simples com borda em escova e células caliciformes (1), glândulas intestinais (criptas de Lieberkühn) na região basal (2) e abundante tecido linfoide difuso na lâmina própria contendo macrófagos com grânulos de pigmento acastanhado (*). D) Detalhe da base da camada mucosa e lâmina própria evidenciando um proeminente folículo (nódulo) linfoide (1) com presença de macrófagos com grânulos de pigmento acastanhado (*) delimitado por tecido conjuntivo, adjacente a uma cripta intestinal (2) e à camada muscular subjacente (3). Coloração: Tricrômico de Gomori.

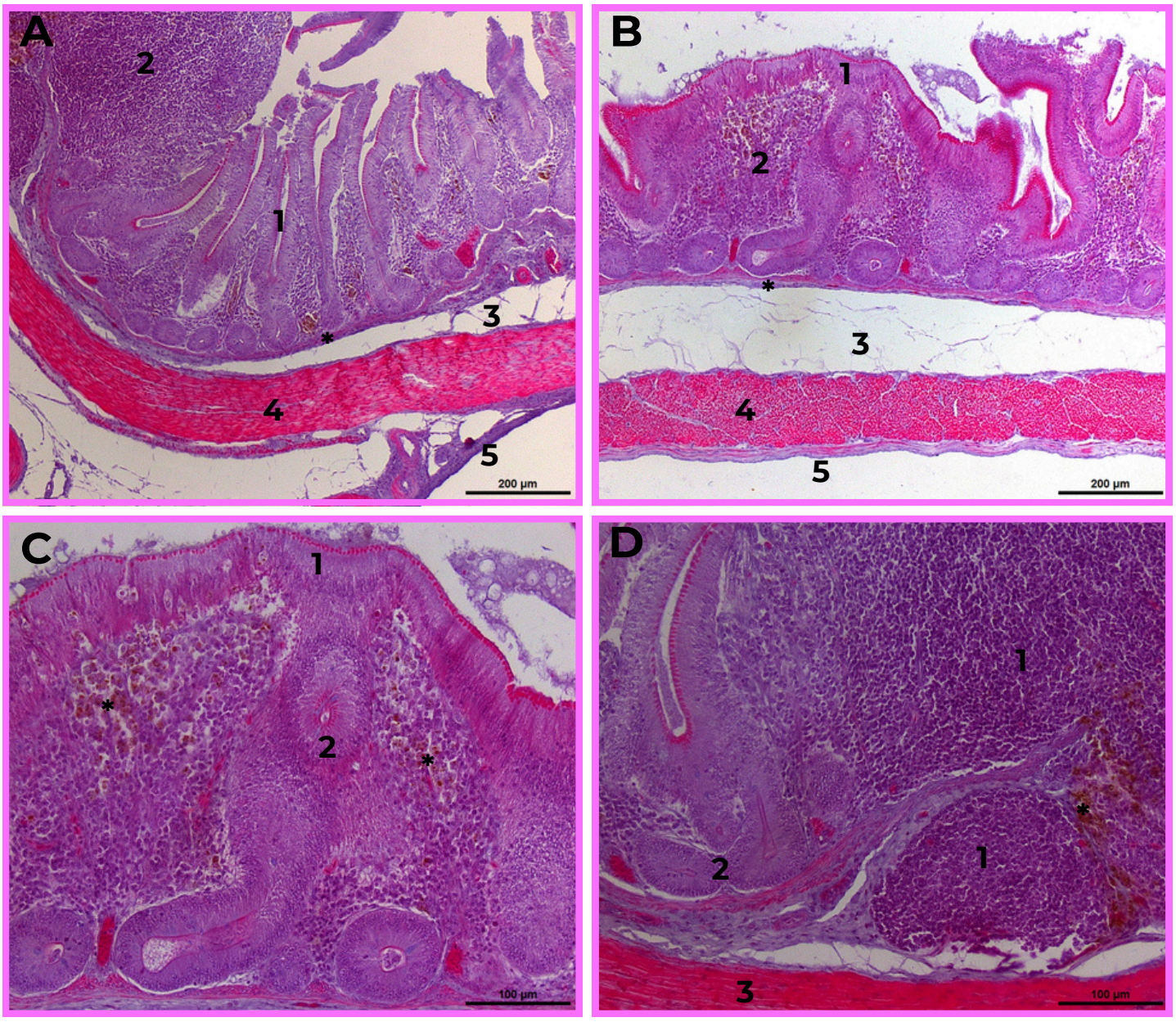

3.2 **HISTOLOGIA**

- Cloaca

A cloaca das aves é dividida em três compartimentos: coprodeu (cranial), urodeu (médio) e proctodeu (caudal). Enquanto as porções craniais apresentam revestimento predominantemente colunar simples rico em células mucosas, a região caudal (proctodeu) exibe epitélio pavimentoso estratificado não-queratinizado (Figura 35A e 35B), o qual passa a apresentar queratina à medida que se aproxima da pele. Essa região não possui vilosidades, mas exibe projeções papilares epiteliais e invaginações da mucosa sustentadas pela lâmina própria, onde se destacam proeminentes agregados linfoides e infiltrado linfoide difuso integrante do GALT (Figura 35A e 35B). Diferentemente de outros segmentos do trato intestinal das aves, a cloaca apresenta camada submucosa bem definida, composta por tecido conjuntivo vascularizado e feixes de fibras colágenas (Figura 35A e 35B) (Almeida et al., 2016).

Figura 35: Fotomicrografias de cortes histológicos da cloaca de pato doméstico (*Cairina moschata*). A) Em visão panorâmica, observa-se o espesso revestimento de tecido epitelial pavimentoso estratificado não-queratinizado (1) formando projeções papilares em direção à lâmina própria de tecido conjuntivo frouxo (2), a qual apresenta proeminentes agregados linfoides nodulares (3) e vasos sanguíneos na submucosa subjacente (4). B) Em corte evidenciando uma invaginação da mucosa cloacal, destaca-se o epitélio pavimentoso estratificado de revestimento (1) sustentado por lâmina própria rica em infiltrado linfoide difuso integrante do tecido linfoide associado ao intestino (GALT) (2) e delimitada profundamente por feixes de fibras colágenas do tecido conjuntivo denso não-modelado da submucosa (3). Coloração: Tricrômico de Gomori.

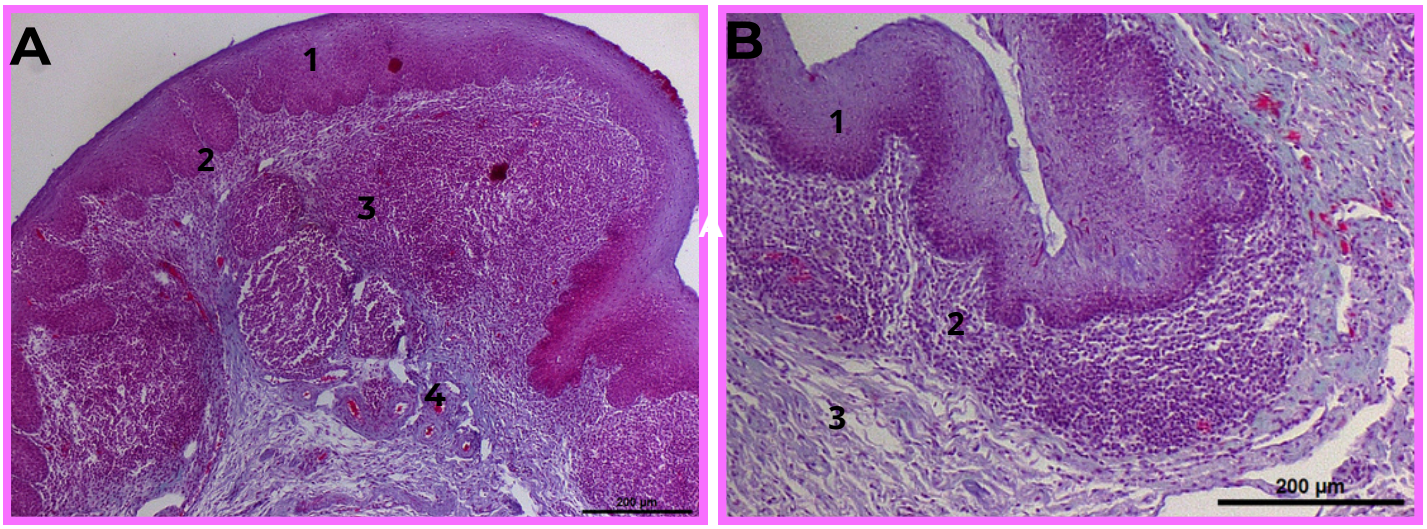

Figura 36: Fotomicrografias de cortes transversais da bolsa cloacal (bolsa de Fabrício) e sua transição com a cloaca de pato doméstico (*Cairina moschata*)**.** A) Em visão panorâmica, observa-se a transição abrupta entre o revestimento de tecido epitelial pavimentoso estratificado não queratinizado (1) da região cloacal (à esquerda) e as pregas mucosas longitudinais da bolsa cloacal (2) (à direita), sustentadas por tecido conjuntivo frouxo vascularizado e feixes de tecido muscular liso na camada muscular (3). B) Em maior aumento da região de transição, evidencia-se a mudança do epitélio pavimentoso estratificado (1) para o tecido epitelial pseudoestratificado colunar que reveste as pregas da bolsa cloacal (seta), acompanhado por abundante infiltrado linfoide difuso (2) e folículos linfoides bursais (3) na lâmina própria subjacente. Coloração: Tricrômico de Gomori.

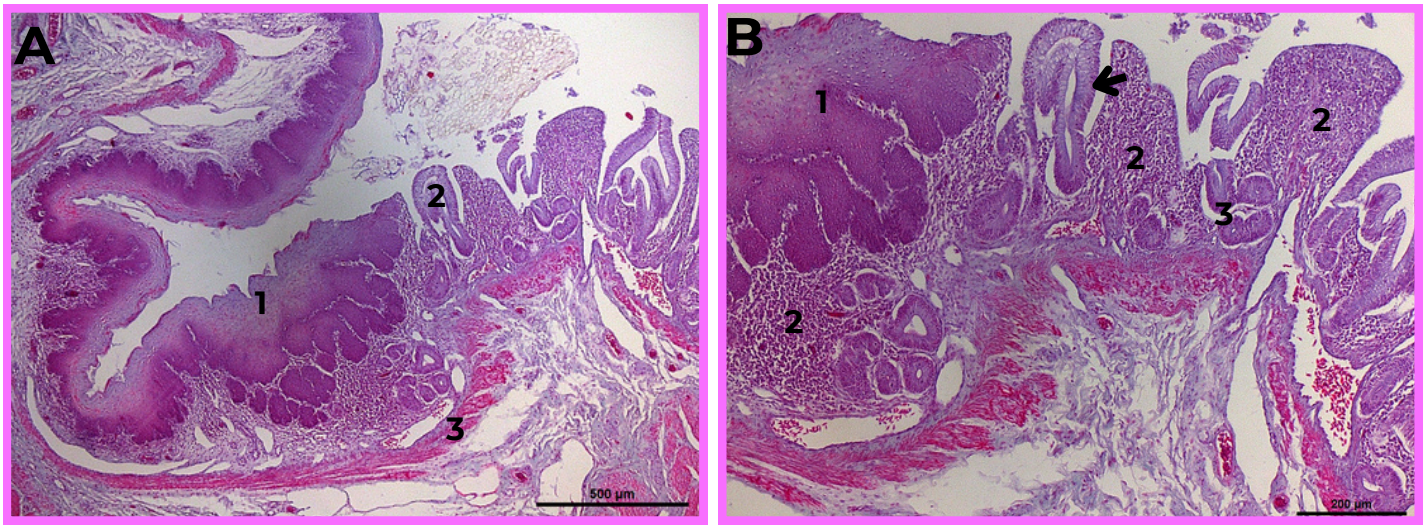

3.2 **HISTOLOGIA**

- Fígado

O fígado apresenta dois lobos principais, direito e esquerdo, sendo o direito de maior volume. Associada ao lobo direito, observa-se a vesícula biliar, de formato fusiforme. O lobo esquerdo evidencia subdivisão parcial por meio de fissura cranial em seu bordo caudal. A drenagem biliar ocorre por dois ductos hepáticos, cada um proveniente de um lobo, que desembocam na porção distal do duodeno (Romão, 2011; Dyce et al., 2018).

Figura 37: Observa-se o parênquima hepático constituído por cordões anastomosados de hepatócitos poliédricos a cúbicos, intensamente eosinofílicos, intercalados por uma extensa rede de capilares sinusoides. Destacam-se as veias centrolobulares (1), caracterizadas por parede vascular delgada diretamente circundada pelos cordões de hepatócitos, além de espaços portais (2) de diversos calibres constituídos por escasso tecido conjuntivo frouxo que envolve ramos da veia porta, da artéria hepática e ductos biliares. Notam-se também ocasionais centros melanomacrofágicos (3) (acúmulos de pigmento acastanhado) dispersos pelo parênquima. Coloração: Hematoxilina & Eosina (HE).

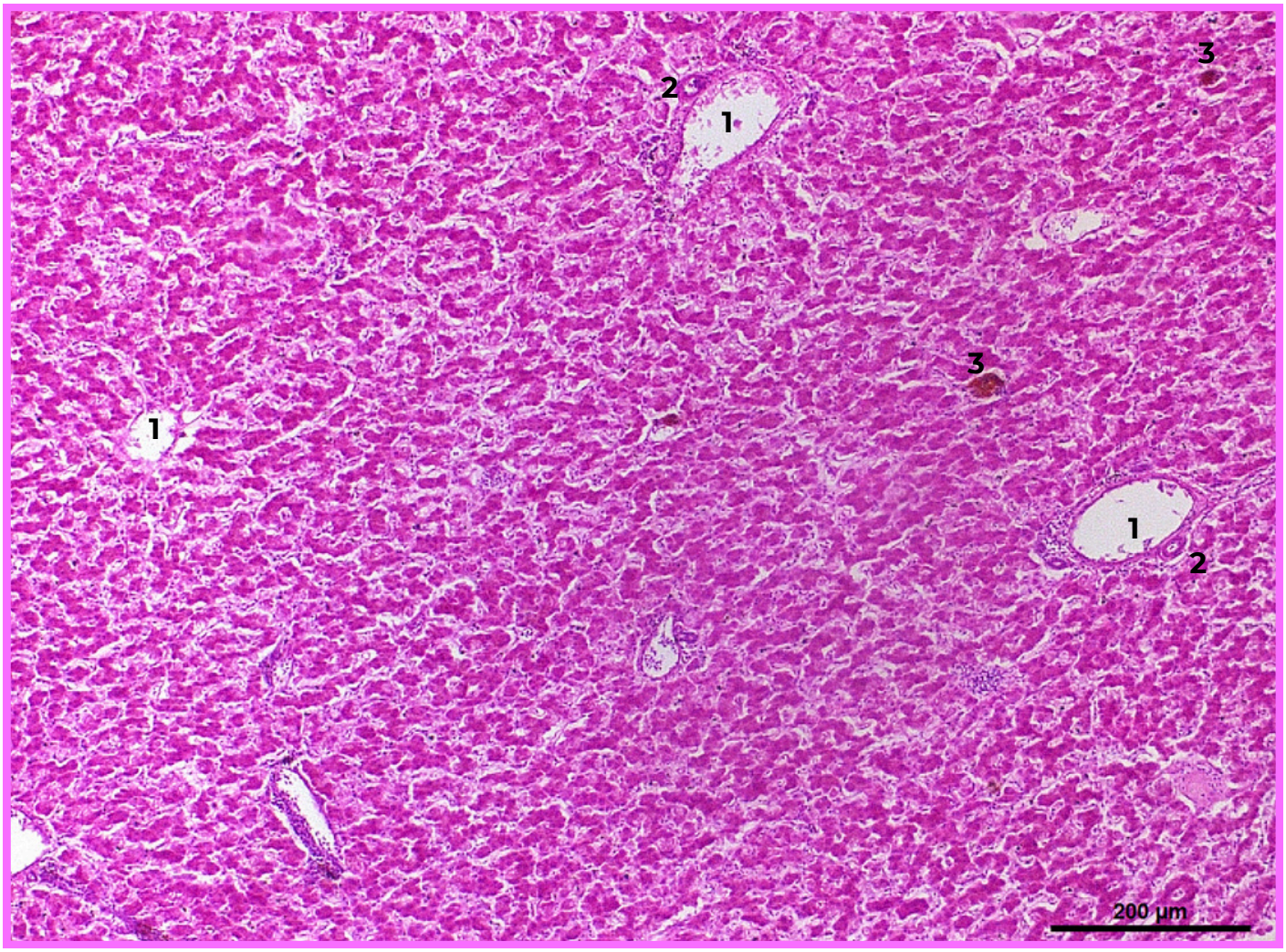

Figura 38: Fotomicrografias de cortes histológicos do fígado de pato doméstico (*Cairina moschata*). A) Em visão panorâmica, observa-se o parênquima hepático constituído por cordões de hepatócitos intercalados por capilares sinusoides, destacando-se as veias centrolobulares (veias centrais) (1) de parede delgada diretamente circundadas pelos hepatócitos, bem como calibrosos espaços portais (2) delimitados por tecido conjuntivo com curtas projeções septais. B) Em maior aumento de um espaço portal, evidenciam-se uma veia central (1) os componentes da tríade portal sustentados por tecido conjuntivo: um amplo ramo da veia porta de parede delgada (2), um ramo da artéria hepática (3) e múltiplos ductos biliares (4) revestidos por tecido epitelial cúbico a colunar simples, circundados pelos cordões de hepatócitos do parênquima adjacente. Coloração: Tricrômico de Gomori.

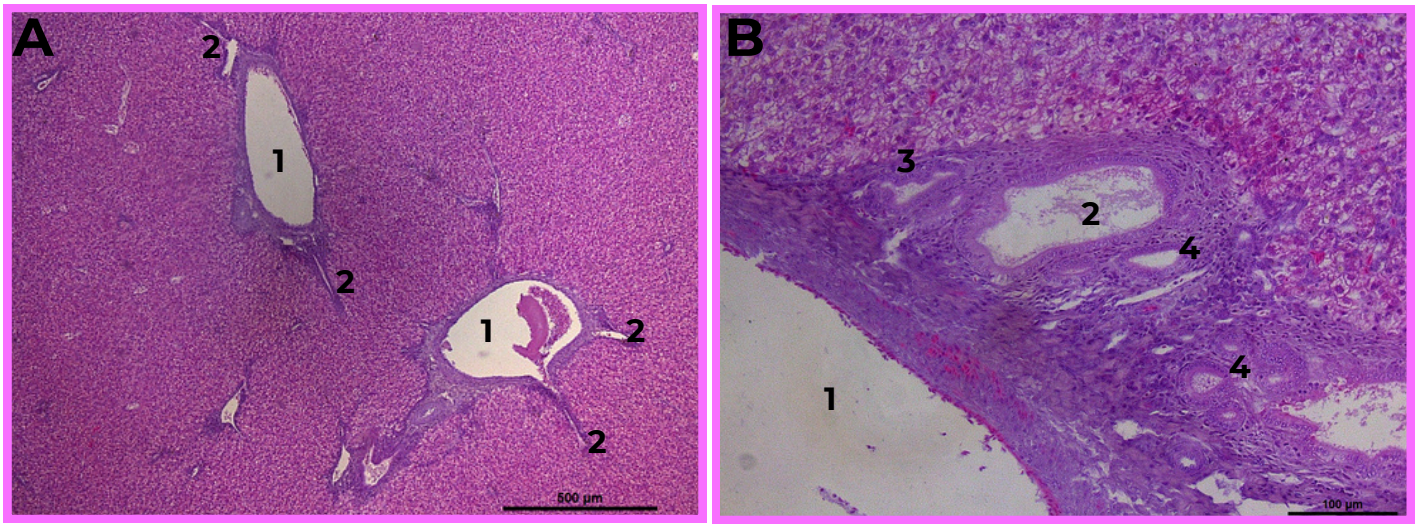

Figura 39: Fotomicrografias de cortes histológicos do fígado de pato doméstico (*Cairina moschata*). A) Em visão panorâmica, observa-se o parênquima hepático constituído por cordões anastomosados de hepatócitos poliédricos intercalados por capilares sinusoides, destacando-se um espaço portal (1) e uma veia centrolobular de parede delgada (2) contendo eritrócitos nucleados no lúmen. B) Em maior aumento de um espaço portal, evidencia-se um amplo ramo da veia porta (1) revestido por endotélio e contendo aglomerado de células sanguíneas (eritrócitos nucleados) no interior do lúmen, acompanhado por um pequeno ramo da artéria hepática (2) e um ducto biliar revestido por tecido epitelial cúbico simples (3), sustentados por escasso tecido conjuntivo frouxo e circundados pelos cordões de hepatócitos com ocasionais grânulos de pigmento acastanhado (4). Coloração: Tricrômico de Gomori.

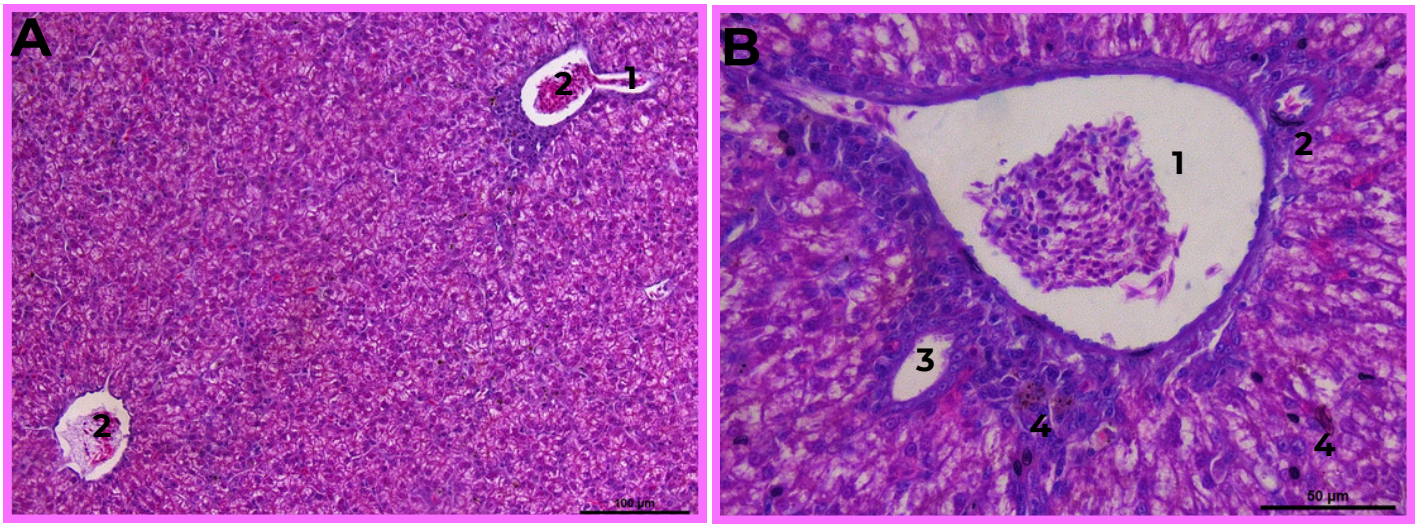

Figura 40: Fotomicrografia em maior aumento de um espaço portal no fígado de pato doméstico (Cairina moschata). Observa-se o espaço portal (seta), constituído por tecido conjuntivo frouxo que envolve os elementos da tríade portal: um amplo ramo da veia porta de parede delgada, pequenos ramos da artéria hepática e ductos biliares revestidos por tecido epitelial cúbico simples (abaixo da seta). Ao redor da tênue adventícia vascular, evidenciam-se cordões de hepatócitos poliédricos a cúbicos, uninucleados, contendo ocasionais grânulos de pigmento acastanhado, dispostos adjacentemente aos capilares sinusoides, nos quais podem ser observados eritrócitos nucleados. Entre os cordões de hepatócitos e o endotélio dos capilares sinusoides situa-se o espaço perissinusoidal (espaço de Disse), sustentado por delicadas fibras colágenas e reticulares. Coloração: Hematoxilina & Eosina (HE).

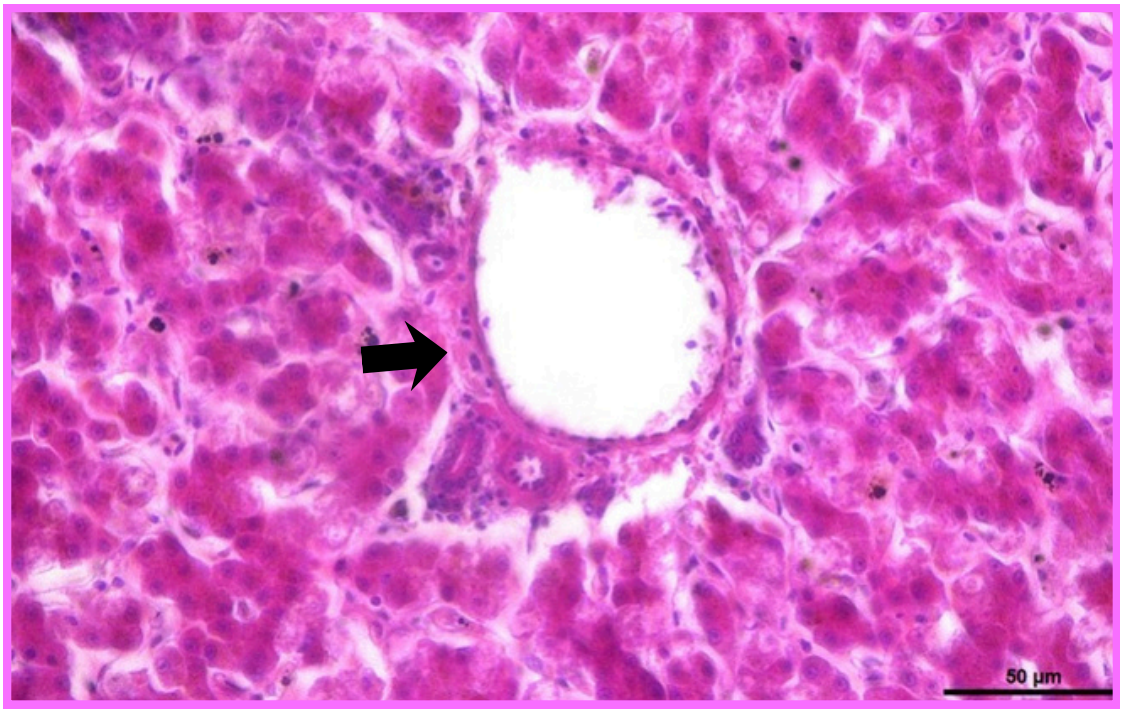

Figura 41: Fotomicrografia de corte histológico do fígado de pato doméstico (*Cairina moschata*). Observa-se o parênquima hepático com lóbulos hepáticos pouco delimitados, constituído por hepatócitos poliédricos a cúbicos, uninucleados, organizados em cordões anastomosados adjacentes aos capilares sinusoides, nos quais se notam eritrócitos nucleados e ocasionais macrófagos estrelados (células de Kupffer) associados à parede endotelial. Entre os cordões de hepatócitos e o endotélio sinusoidal situa-se o espaço perissinusoidal (espaço de Disse), sustentado por delicadas fibras colágenas e reticulares. No quadrante superior direito, destaca-se um espaço portal constituído por escasso tecido conjuntivo frouxo com discreto infiltrado de células inflamatórias (linfócitos), envolvendo os componentes da tríade portal: um amplo ramo da veia porta de lúmen irregular e delgadas camadas íntima, média e adventícia; um ramo da artéria hepática com camada muscular mais espessa e lúmen bem definido; e um ducto biliar revestido por tecido epitelial cúbico simples. Coloração: Hematoxilina & Eosina (HE).

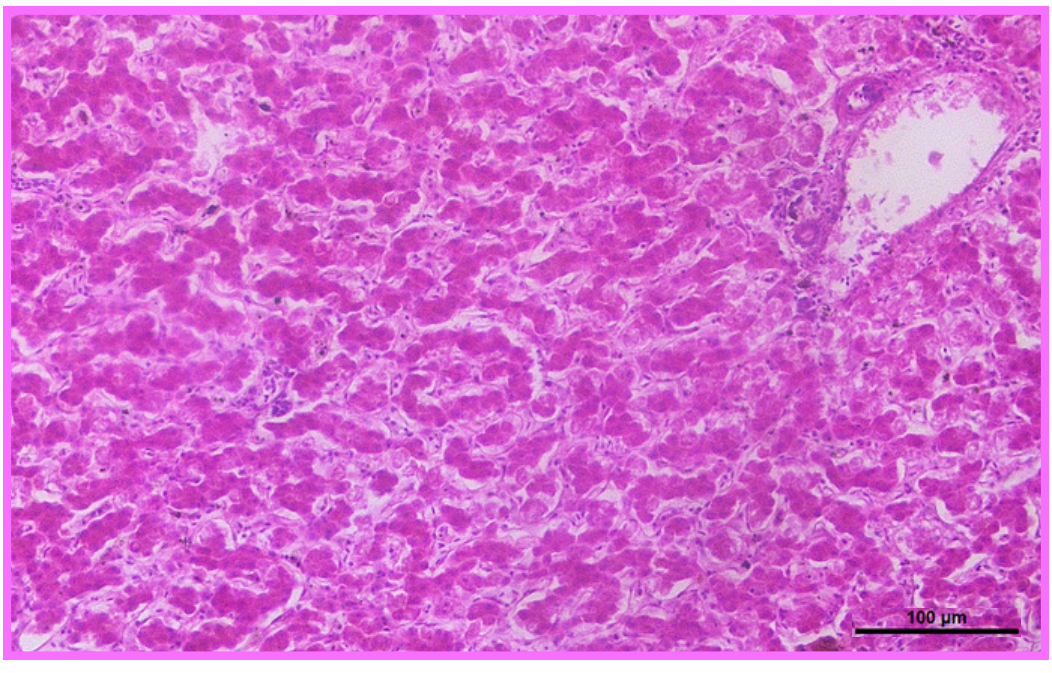

3.2 **HISTOLOGIA**

• Vesícula biliar

A vesícula biliar das aves apresenta mucosa revestida por epitélio prismático simples, apoiado sobre lâmina própria-submucosa constituída por tecido conjuntivo frouxo. A túnica muscular é formada por fibras de músculo liso dispostas sem orientação predominante definida. Externamente, observa-se túnica serosa típica. Quando contraída, a mucosa exibe acentuado pregueamento, formando projeções viliformes evidentes (Banks, 1991; Bacha; Bacha, 2003).

Funcionalmente, a vesícula biliar atua no armazenamento e na concentração da bile produzida pelo fígado, além de participar da liberação controlada dessa secreção no trato digestório (Banks, 1991).

Figura 42: Fotomicrografia de corte transversal da vesícula biliar de pato doméstico (*Cairina moschata*). Observa-se a estratificação histológica da parede do órgão, destacando-se o lúmen contendo secreção biliar floculada (1) e a camada mucosa intensamente pregueada (linha tracejada amarela). A mucosa é revestida por tecido epitelial colunar simples (2) apoiado diretamente sobre a lâmina própria de tecido conjuntivo frouxo (3) ricamente vascularizado. Subjacente à mucosa, evidencia-se a camada muscular (4) constituída por feixes entrelaçados de tecido muscular liso intensamente eosinofílicos, seguida externamente pela camada adventícia composta por tecido conjuntivo frouxo (5). Coloração: Tricrômico de Gomori.



Figura 43: Fotomicrografia em maior aumento de corte transversal da vesícula biliar de pato doméstico (*Cairina moschata*). Observa-se o lúmen superior contendo discreta secreção biliar floculada (1) e a camada mucosa intensamente pregueada (linha tracejada amarela). A mucosa é revestida por tecido epitelial colunar simples alto (2), constituído por células com núcleos ovais basais e citoplasma eosinofílico, apoiado diretamente sobre a lâmina própria de tecido conjuntivo frouxo ricamente vascularizado (3), ausentando-se a lâmina muscular da mucosa e a camada submucosa. Subjacente à mucosa, evidencia-se a camada muscular constituída por feixes entrelaçados de tecido muscular liso (4) intensamente eosinofílicos permeados por vasos sanguíneos. Coloração: Tricrômico de Gomori.

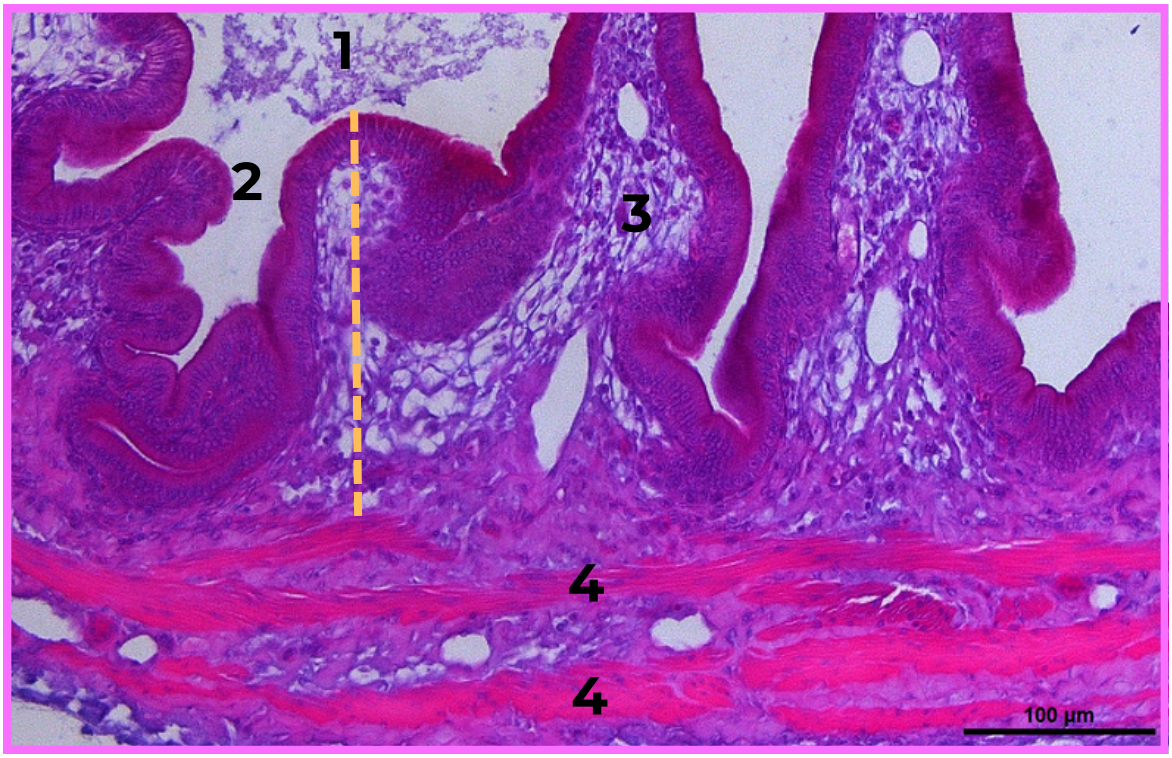

Figura 44: Fotomicrografia da vesícula biliar de pato doméstico (Cairina moschata). Observa-se a camada mucosa pregueada revestida por epitélio simples colunar (setas brancas), apoiado sobre a lâmina própria constituída por tecido conjuntivo frouxo (1). Mais externamente, evidencia-se a camada muscular formada por fibras musculares lisas (2). Coloração: Tricrômico de Gomori.

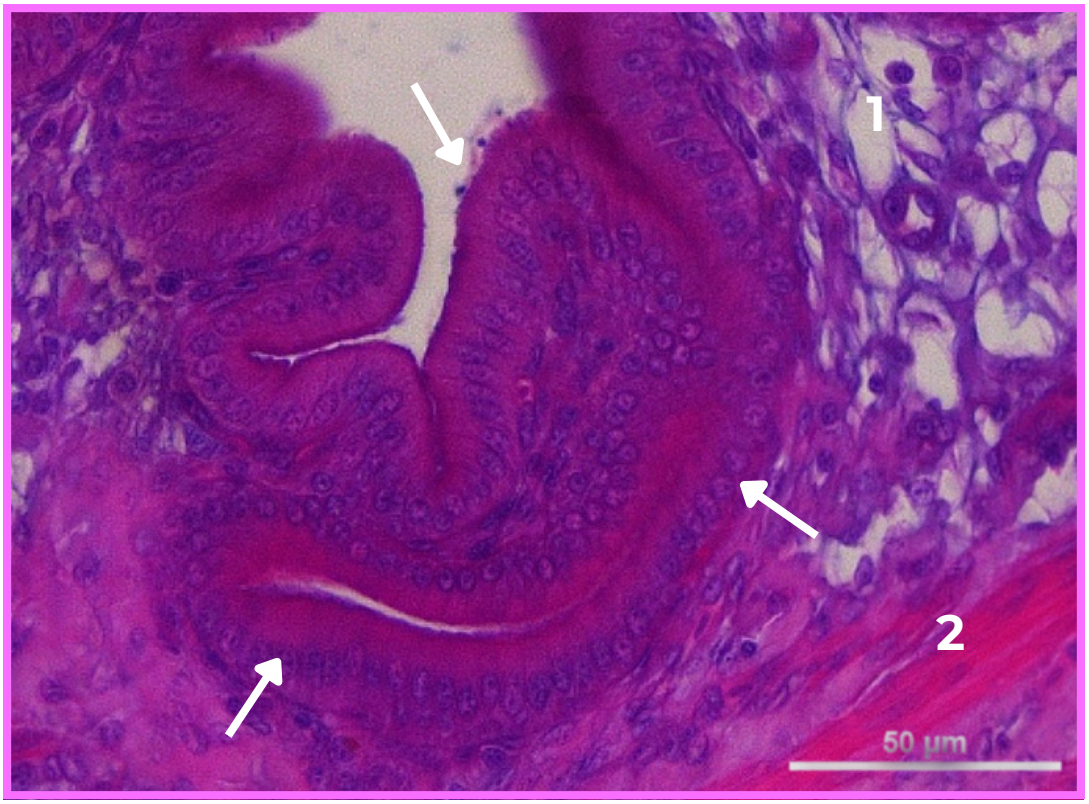

3.2 **HISTOLOGIA**

- Pâncreas

É constituído por dois lobos principais, dorsal e ventral, podendo-se, ocasionalmente, descrever um terceiro lobo como subdivisão do lobo ventral. A drenagem do órgão ocorre na porção distal do duodeno, por meio de dois a três ductos excretores pancreáticos, responsáveis pela condução do suco pancreático ao lúmen intestinal (Romão, 2011).

Figura 45: Fotomicrografias de cortes histológicos do pâncreas de pato doméstico (*Cairina moschata*). A) Em visão panorâmica, observa-se o parênquima pancreático dividido em lóbulos por delgados septos de tecido conjuntivo interlobular, destacando-se um amplo ducto excretor interlobular (1) com lúmen repleto de secreção floculada e infiltrado linfocitário periductal (2). B) Em médio aumento, evidenciam-se os ácinos serosos da porção exócrina entremeados por um ducto intralobular revestido por tecido epitelial cúbico simples (seta) e estruturas no septo de tecido conjuntivo interlobular, incluindo um ducto interlobular revestido por tecido epitelial colunar simples contendo secreção floculada no lúmen (3), um feixe nervoso periférico (1) e vasos sanguíneos contendo eritrócitos nucleados (2), além de abundante tecido linfoide associado. Coloração: Tricrômico de Gomori.

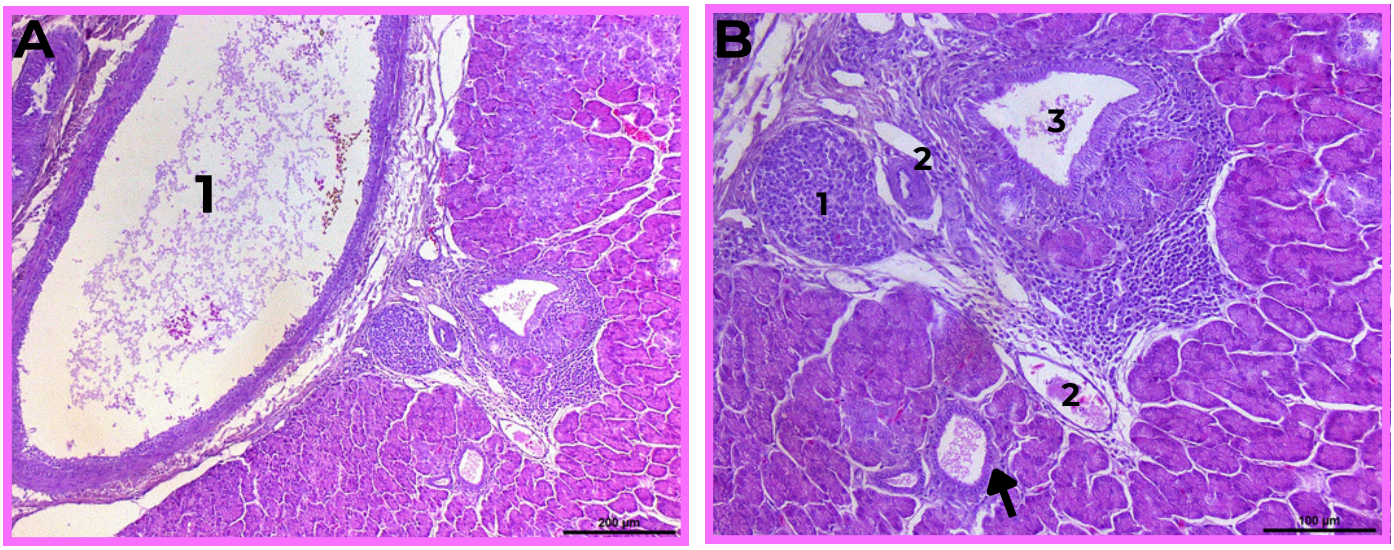

Figura 46: Fotomicrografias de cortes histológicos do pâncreas de pato doméstico (*Cairina moschata*). A) Em maior aumento, destaca-se uma ilhota pancreática (ilhota de Langerhans) constituída por cordões de células endócrinas de citoplasma pálido e núcleos esféricos, circundada pelos ácinos pancreáticos exócrinos. B) Detalhe em maior aumento dos ácinos serosos pancreáticos, compostos por células piramidais com marcada polaridade citoplasmática, exibindo região basal basofílica e região apical repleta de grânulos de zimogênio fortemente eosinofílicos. Coloração: A, Tricrômico de Gomori. B, Hematoxilina & Eosina (HE).

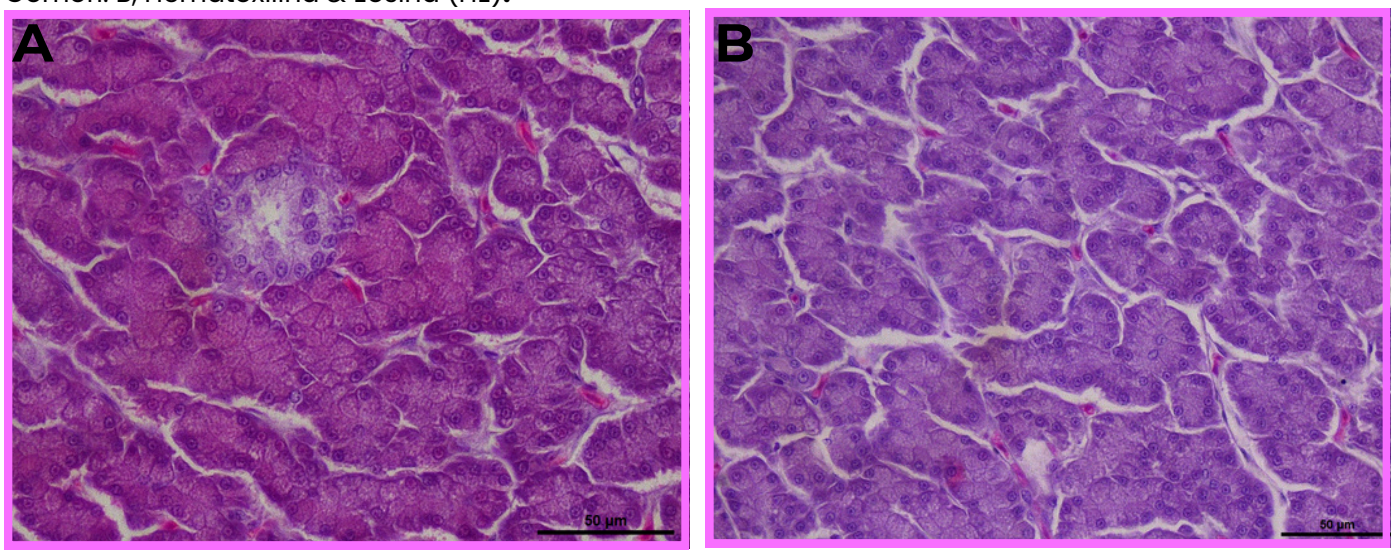

REFERÊNCIAS

1. ALMEIDA, Wellington Mauricio et al. Análise histológica do trato intestinal do Caracara plancus (Miller, 1777). **Ciência Animal Brasileira**, v. 17, n. 3, p. 425-434, 2016.

2. BACHA, W. J.; BACHA, L. M. ***Atlas Colorido de Histologia Veterinária.*** Ed. 2, São Paulo: Roca, 2003.

3. BANKS, W. J. ***Histologia Veterinária Aplicada.*** Ed. 1, São Paulo: Manole, 1991.

4. CATROXO, M. H. B.; LIMA, M. A. I.; CAPPELLARO, CEMPDM. *Histological aspects of the stomach (Proventriculus and gizzard) of the red-capped cardinal* (*Paroaria gularis gularis*, Linnaeus, 1766). **Revista chilena de anatomia**, v. 15, n. 1, p. 19-27, 1997.

5. DYCE, K. M.; SACK, W. O.; WENSING, C. J. G. *Textbook of Veterinary Anatomy*. 5. ed. St. Louis: **Elsevier**, 2017.

6. EURELL, J. A. C.; FRAPPIER, B. L. **Histologia veterinária de Dellmann**. 6. ed. Barueri, SP: Manole, 2012.

7. HASSAN, Said A.; MOUSSA, Eid A. *Gross and microscopic studies on the stomach of domestic duck (Anas platyrhynchos) and domestic pigeon* (*Columba livia domestica*). **Journal of Veterinary Anatomy**, v. 5, n. 2, p. 105-127, 2012.

8. McLelland, J. (1998). Sistema digestivo de las aves. In: Sisson y Grossman **Anatomia de los Animales Domesticos**, Robert Getty. 5th edition, Masson SA, Barcelona.

9. PARAMANANDI, D. A.; RAHMAWATI, I. P.; WISNUWARDANA, G. J.; NUGRAHANI, W. P.; HARDIAN, A. B. *Descriptive comparison of gastrointestinal tract histology of various avian species based on their natural diet*. ***Journal of Experimental Biology and Agricultural Sciences***, v. 10, n. 3, p. 638-642, 2022.

10. ROMÃO, R. **Esplâncnologia das aves**. 2011.

11. ROSSI, J. R. *et al*. Morphology of glandular stomach (Ventriculus glandularis) and muscular stomach (Ventriculus muscularis) of the partrigde *Rhynchotus rufescens*. **Ciência Rura**l, v. 35, p. 1319-1324, 2005.

12. SILVA, V. B. C; FREITAS, F. L. C; MOMO, C. Aspectos morfológicos do proventrículo e ventrículo gástrico de *Crypturellus parvirostris* (Wagler, 1827). **Ciência animal brasileira**, v. 14, p. 106-112, 2013.

13. TEIXEIRA, G. D. Análise morfológica do trato gastrointestinal de bobo-pequeno (*Puffinus puffinus*) e suas causas de encalhe na costa da bacia Potiguar, Nordeste brasileiro. Dissertação (**Mestrado em Biologia Estrutural e Funcional**) – Universidade Federal do Rio Grande do Norte, Centro de Biociências, Programa de Pós-graduação em Biologia Estrutural e Funcional, Natal, 2024.

13. RODRIGUES, R. A. R. Procedimento Operacional Padrão sobre preparação de lâminas histológicas para um Laboratório de Histologia e Embriologia Animal. 2024. 81 f. **Dissertação (Mestrado em Análises Clínicas)** – Instituto de Ciências Biológicas, Universidade Federal do Pará, Belém, 2024.

4. CONSIDERAÇÕES FINAIS

O Atlas de Histologia do Aparelho Digestório do Pato Doméstico (*Cairina moschata*) consolida um esforço coletivo de caracterização morfológica que transcende o escopo original da pesquisa que o originou. Ao transformar amostras teciduais consideradas saudáveis — obtidas durante investigações sobre interação parasito-hospedeiro em aves da Ilha de Marajó — em material didático sistematizado, a obra preenche uma lacuna relevante na literatura veterinária nacional: a escassez de referências morfológicas específicas para anseriformes domésticos, grupo historicamente secundário frente às aves galináceas.

A descrição sequencial de cada segmento do trato digestório, da língua à cloaca, aliada ao detalhamento dos órgãos acessórios e ao rigor metodológico documentado no capítulo de materiais e métodos, confere ao atlas dupla função: instrumento de consulta para o reconhecimento do padrão de normalidade e guia reprodutível de técnicas histológicas padronizadas. Essa articulação entre anatomia macroscópica e histologia revela-se particularmente estratégica em um contexto de expansão do consumo de carne de pato no mercado brasileiro, no qual a capacidade de distinguir condições fisiológicas de alterações patológicas sustenta diretamente práticas de inspeção sanitária, diagnóstico e manejo produtivo.

Espera-se que o material cumpra seu propósito formativo junto a estudantes de graduação e pós-graduação, médicos veterinários, zootecnistas e pesquisadores, e que, sobretudo, estimule a continuidade de investigações sobre a morfologia e a sanidade de espécies ainda pouco estudadas — contribuindo para que o conhecimento gerado na Amazônia se converta em ferramenta aplicada à saúde animal e à segurança do alimento em escala nacional.